

مقایسه‌ی دو روش استئوتومی اینترنال و اکسترنال در ایجاد ادم و اکیموز پری‌اریتال پس از جراحی راینوپلاستی

دکتر مسعود شایگان^۱، دکتر افشین یادگاری^{۲*}، دکتر بهنام خرمی^۳

۱-دستیار تخصصی، گروه جراحی فک و صورت، دانشکده دندانپزشکی، دانشگاه آزاد اسلامی واحد اصفهان(خوراسگان)، اصفهان، ایران

۲-استادیار، گروه جراحی فک و صورت، دانشکده دندانپزشکی، دانشگاه آزاد اسلامی واحد اصفهان(خوراسگان)، اصفهان، ایران

خلاصه:

سابقه و هدف: بروز ادم و اکیموز پس از جراحی راینوپلاستی یکی از مشکلات جراحی می‌باشد و به نظر می‌رسد تکنیک استئوتومی در میزان ادم و اکیموز بعد از عمل تأثیرگذار باشد. تحقیق حاضر با هدف مقایسه‌ی دو روش جراحی در ایجاد ادم و اکیموز پری‌اریتال پس از راینوپلاستی در میان مراجعه کنندگان به درمانگاه فک و صورت بیمارستان ایت الله کاشانی اصفهان در سال ۹۵ انجام شد.

مواد و روش‌ها: در این مطالعه کارآزمایی بالینی ۲۰ بیمار جهت راینوپلاستی باز اولیه انتخاب و به صورت تصادفی در سمت راست با استئوتومی اینترنال و در سمت چپ با استئوتومی اکسترنال جراحی شدند. درجات ادم و اکیموز اطراف چشم در روزهای ۱، ۳ و ۷ بعد از عمل محاسبه و با آزمون t-test مورد مقایسه قرار گرفت.

یافته‌ها: میزان ادم، یک روز بعد از عمل بین دو روش معنی‌دار نبوده ولی تفاوت معنی‌داری بین دو روش در روزهای سوم ($p=0/0001$) و هفتم ($p=0/05$) بعد از عمل وجود داشته، به طوری که در روش اینترنال بیشتر از اکسترنال بود. تفاوت درجات اکیموز بیماران، ۳ روز بعد از عمل بین دو روش معنی‌دار نبوده ($P>0/05$) ولی تفاوت معنی‌داری بین دو روش در روزهای اول ($p=0/02$) و هفتم ($p=0/05$) به دست آمد، به طوری که درجات اکیموز در روش اینترنال بیشتر از اکسترنال بود.

نتیجه‌گیری: به نظر می‌رسد به دلیل مشاهده‌ی درجات ادم و اکیموز کمتر در روش استئوتومی اکسترنال و آسان تر بودن آن در مقایسه با روش اینترنال، استفاده از این روش در جراحی‌های پلاستیک بینی برای کاهش ادم و اکیموز ارجح است.

واژگان کلیدی: راینوپلاستی، استئوتومی، ادم، اکیموز

وصول مقاله: ۹۶/۳/۳۰ اصلاح نهایی: ۹۶/۵/۷ پذیرش مقاله: ۹۶/۸/۱۶

مقدمه:

که گاهی برخی بیماران به دلیل این عوارض، از انجام جراحی منصرف می‌شوند. به غیر از عوارض و ناراحتی‌هایی مانند تاری دید و گرفتگی بینی که ممکن است به دنبال ادم گسترده ایجاد شوند، ادم پری‌اریتال و اکیموز می‌تواند منجر به کاهش سرعت ترمیم بافت‌های دیگر و نیز ایجاد پیگمانتاسیون دائمی مرتبط با اکیموز گردند^(۶-۹) شایع‌ترین علت ایجاد ادم و اکیموز در ناحیه‌ی پری‌اریتال، استئوتومی استخوان بینی برای باریک

جراحی راینوپلاستی می‌تواند منجر به بروز ادم و اکیموز پری‌اریتال حاصل از دستکاری و تروما به بافت‌های نرم و سخت بینی و نیز ناحیه‌ی اطراف بینی گردد. ادم پری‌اریتال و اکیموز متعاقب جراحی حتی برای یک جراح باتجربه نیز از نگرانی‌های اصلی به شمار می‌رود.^(۱-۴)

عوارض مراحل جراحی در زمینه‌های مختلف اجتماعی و شغلی برای بیمار ناراحتی‌های فراوانی ایجاد می‌کنند^(۵)، طوری

یافته‌ها

تفاوت میزان ادم در ۱ روز بعد از عمل در دو روش اکسترنال و اینترنال معنی‌دار نبود ($P=0/51$) ولی تفاوت‌های معنی‌داری از نظر درجات ادم بعد از عمل راینوپلاستی در دو روش اکسترنال و اینترنال در روزهای سوم ($P=0/0001$) و هفتم: ($P=0/05$) بعد از عمل وجود داشته و درجات ادم در روش اینترنال بیشتر از روش اکسترنال بود.

تفاوت درجات اکیموز بیماران در ۳ روز بعد از عمل در دو روش اکسترنال و اینترنال معنی‌دار نبود. ولی تفاوت‌های معنی‌داری از نظر درجات اکیموز بعد از عمل راینوپلاستی در دو روش اکسترنال و اینترنال در روزهای اول ($P=0/02$) و هفتم ($P=0/05$) به دست آمد، طوری که درجات اکیموز بیماران در روش اینترنال بیشتر از روش اکسترنال بود.

در مقایسه‌ی نتایج درجات ادم در زمان‌های مختلف و در روش اکسترنال، تفاوت‌های معنی‌داری از نظر درجات ادم در روزهای اول و سوم ($P=0/02$) و نیز روزهای سوم و هفتم ($P=0/0001$) دیده شد به طوری که درجات ادم در روز سوم بیشتر از روز اول و در روز هفتم به صورت معنی‌داری کمتر از روز سوم بود. مشاهدات یکسانی در روش اینترنال نیز به ثبت رسید طوری که درجات ادم در روش اینترنال و در روز سوم به صورت معنی‌داری بیشتر از روز اول ($P=0/0001$) و در روز هفتم به صورت آشکاری کمتر از روز سوم بود ($P=0/0001$). در هر دو روش، درجات ادم در روز سوم افزایش و در روز هفتم کاهش معنی‌داری پیدا کرده بود.

طبق نتایج آزمون *paired t*، درجات اکیموز بیماران در ۳ روز بعد از عمل جراحی راینوپلاستی با روش اکسترنال به صورت معنی‌داری بیشتر از روز ۱ بعد از عمل بود ($P=0/008$) و نیز درجات اکیموز بیماران در روز ۷ بعد از عمل به صورت معنی‌داری کمتر از روز ۳ بعد از عمل بود ($P=0/0001$) این مشاهدات در روش اینترنال نیز مشهود بود به طوری که درجات اکیموز بیماران در روز ۳ بعد از عمل به صورت معنی‌داری بیشتر از روز ۱ بعد از عمل بود ($P=0/02$) و نیز درجات اکیموز بیماران در این روش جراحی و در روز ۷ بعد از عمل به صورت

معنی‌داری در مقایسه با روز ۳ بعد از عمل کاهش پیدا کرده بود ($P=0/0001$).

نتایج آزمون *t-test* هم نشان داد تفاوت‌های معنی‌داری از نظر درجات ادم بعد از عمل در دو روش وجود داشته و میزان ادم در روش اینترنال به صورت معنی‌داری بیشتر از روش اکسترنال بود ($P=0/01$).

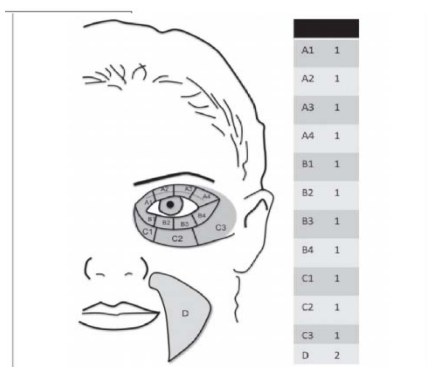
آزمون *t-test* نشان داد تفاوت‌های معنی‌داری بین دو روش وجود داشته و درجات اکیموز بعد از عمل در روش اینترنال بیشتر از روش اکسترنال بود ($P=0/04$).

بحث

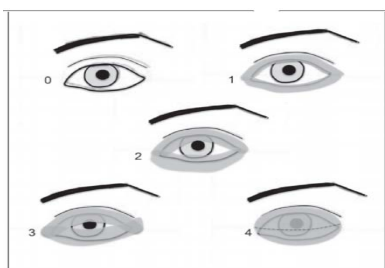
طبق نتایج تحقیق حاضر، درجات ادم در روزهای ۱، ۳ و ۷ بعد از عمل راینوپلاستی در تکنیک استئوتومی اینترنال بیشتر از تکنیک استئوتومی اکسترنال بوده و تفاوت درجات ادم در روزهای ۳ و ۷ بعد از جراحی هم در دو روش معنی‌دار بوده است. با وجود عدم مشاهده‌ی تفاوت‌های معنی‌دار از نظر درجات ادم در روز اول بعد از جراحی در دو روش، باز هم درجات ادم در روش استئوتومی اکسترنال کمتر از روش اینترنال گزارش شد.

علاوه بر این، درجات اکیموز اطراف چشم نیز در روش استئوتومی اینترنال بیشتر از روش اکسترنال بوده و تفاوت دو روش از این جهت در روزهای ۱ و ۷ بعد از جراحی نیز معنی‌دار بود. در روز سوم بعد از عمل جراحی، تفاوت‌های معنی‌داری از نظر درجات اکیموز بین دو روش استئوتومی مشاهده نگردید (با وجود اینکه درجات اکیموز باز در روش اکسترنال به میزان محدودی کمتر از روش اینترنال بود). بنابراین، در حالت کلی، درجات ادم و اکیموز بعد از جراحی راینوپلاستی در تکنیک استئوتومی اکسترنال کمتر از تکنیک اینترنال بوده و این تفاوت‌ها در اکثر موارد نیز معنی‌دار و قابل توجه بوده است. شاید انتخاب روش استئوتومی اکسترنال در کنار رعایت ملاحظات دیگر بتواند در پیشگیری از عوارض ادم و اکیموز اطراف چشم در بعد از جراحی راینوپلاستی مؤثر واقع گردد.

که در صورت وجود اکیموز در هر یک از نواحی اطراف چشم که در شکل ۱ مشخص شده یک امتیاز و در صورت وجود اکیموز در ناحیه D دو امتیاز تعلق می‌گرفت که مجموع امتیازات حداکثر می‌توانست ۱۳ و حداقل می‌توانست ۰ باشد. در مورد ادم اندازه گیری به این صورت بود که در صورت عدم وجود ادم امتیاز ۰، ادم حداقل، امتیاز ۱، ادم محدود به عنبیه امتیاز ۲، ادم محدود به مردمک امتیاز ۳ و مشکل برای باز کردن چشم یا ادم توده‌ای امتیاز ۴ مطابق شکل ۲ در نظر گرفته شد (۸). مقایسه درجات ادم و اکیموز بیماران در هر یک از زمانهای مورد بررسی در دو روش اکسترنال و اینترنال با استفاده از آزمون T - test انجام شد و مقایسات درجات ادم و اکیموز اطراف چشم در زمانهای مختلف بعد از عمل در هر یک از روشهای اکسترنال و اینترنال هم با استفاده از آزمون paired t test انجام گردید.



شکل ۱- درجات اکیموز، درجات مربوط به هر ناحیه به امتیاز نهایی اضافه می‌شود که از صفر تا ۱۳ متغیر است



شکل ۲. درجات ادم، صفر: بدون ادم، ۱: ادم حداقل، ۲: ادم محدود به عنبیه، ۳: ادم محدود به مردمک، ۴: مشکل برای باز کردن چشم یا ادم توده‌ای

رمی‌فنتانیل (۵/۰-۱/۰) میکروگرم به ازای هر کیلوگرم در هر دقیقه) بعد از دوز بولوس ۱ میکروگرم به ازای هر کیلوگرم وزن بدن حاصل شد. به تمام بیماران نیم ساعت قبل از عمل ۸ میلی‌گرم آمپول دگزامتازون به صورت داخل وریدی تزریق شده و تمام اعمال جراحی نیز توسط یک جراح انجام شد. همه‌ی بیماران تحت عمل راینوپلاستی باز قرار گرفته و مرحله‌ی اول در انجام جراحی نیز شامل برداشتن دورسال هامپ و سپس تیپ‌پلاستی بود. تمامی استئوتومی‌ها به صورت Low to high انجام شد.^(۱۳)

یک عدد کارپول لیدوکائین با اپی نفرین ۱/۱۰۰۰۰ در شروع عمل در هر طرف استئوتومی تزریق شد. برای انجام استئوتومی اینترنال، یک برش ۵ میلی‌متری بالای توربینیت تحتانی با استفاده از تیغ بیستوری شماره‌ی ۱۵ داده شده و برای انجام استئوتومی اکسترنال نیز، یک برش ۲ میلی‌متری در ناحیه‌ی لترال نازال و در ۱۰-۸ میلی‌متر پایین‌تر و مدیالی‌تر از مدیال کانتوس که شامل پوست، لایه‌ی ماسکولار آپونوروتیک سیستم زیرین و پریوست می‌گردید، با استفاده از تیغ بیستوری شماره‌ی ۱۱ داده شد. بعد از کنار زدن پریوستوم، استئوتومی با استفاده از استئوتوم ۲ میلی‌متری مستقیم انجام شد.^(۱۷)

بعد از انجام عمل نیز، مش تتراسایکلین به عنوان تامپون قدامی بینی و اسپلینت ترموپلاست جهت حفاظت از بینی قرار داده شد. آنتی‌بیوتیک‌تراپی با استفاده از سفازولین ۱ گرم هر ۶ ساعت به صورت داخل وریدی و دگزامتازون ۸ میلی‌گرم هر ۱۲ ساعت برای بیماران در بعد از عمل تجویز گردید. استامینوفن تزریقی تنها مسکن مورد استفاده بعد از عمل بود.

بعد از انجام عمل، سر تمام بیماران با زاویه‌ی ۴۵ درجه به سمت بالا قرار گرفته و کمپرس سرد نیز روی گونه‌های آنها قرار داده شد. کمپرس سرد به طور مداوم طی ۲۴ ساعت تعویض می‌گردید. اطلاعات مربوط به درجات ادم و اکیموز اطراف چشم در زمان‌های ۱ روز، ۳ روز و ۷ روز بعد از عمل جمع‌آوری گردید.

مقایسه‌ی درجات ادم و اکیموز بیماران در هر یک از زمان‌های مورد بررسی در دو روش اکسترنال و اینترنال به این صورت بود

یافته‌ها

تفاوت میزان ادم در ۱ روز بعد از عمل در دو روش اکسترنال و اینترنال معنی‌دار نبود ($P=0/51$) ولی تفاوت‌های معنی‌داری از نظر درجات ادم بعد از عمل راینوپلاستی در دو روش اکسترنال و اینترنال در روزهای سوم ($P=0/0001$) و هفتم: ($P=0/05$) بعد از عمل وجود داشته و درجات ادم در روش اینترنال بیشتر از روش اکسترنال بود.

تفاوت درجات اکیموز بیماران در ۳ روز بعد از عمل در دو روش اکسترنال و اینترنال معنی‌دار نبود. ولی تفاوت‌های معنی‌داری از نظر درجات اکیموز بعد از عمل راینوپلاستی در دو روش اکسترنال و اینترنال در روزهای اول ($P=0/02$) و هفتم ($P=0/05$) به دست آمد، طوری که درجات اکیموز بیماران در روش اینترنال بیشتر از روش اکسترنال بود.

در مقایسه‌ی نتایج درجات ادم در زمان‌های مختلف و در روش اکسترنال، تفاوت‌های معنی‌داری از نظر درجات ادم در روزهای اول و سوم ($P=0/02$) و نیز روزهای سوم و هفتم ($P=0/0001$) دیده شد به طوری که درجات ادم در روز سوم بیشتر از روز اول و در روز هفتم به صورت معنی‌داری کمتر از روز سوم بود. مشاهدات یکسانی در روش اینترنال نیز به ثبت رسید طوری که درجات ادم در روش اینترنال و در روز سوم به صورت معنی‌داری بیشتر از روز اول ($P=0/0001$) و در روز هفتم به صورت آشکاری کمتر از روز سوم بود ($P=0/0001$). در هر دو روش، درجات ادم در روز سوم افزایش و در روز هفتم کاهش معنی‌داری پیدا کرده بود.

طبق نتایج آزمون *paired t*، درجات اکیموز بیماران در ۳ روز بعد از عمل جراحی راینوپلاستی با روش اکسترنال به صورت معنی‌داری بیشتر از روز ۱ بعد از عمل بود ($P=0/008$) و نیز درجات اکیموز بیماران در روز ۷ بعد از عمل به صورت معنی‌داری کمتر از روز ۳ بعد از عمل بود ($P=0/0001$) این مشاهدات در روش اینترنال نیز مشهود بود به طوری که درجات اکیموز بیماران در روز ۳ بعد از عمل به صورت معنی‌داری بیشتر از روز ۱ بعد از عمل بود ($P=0/02$) و نیز درجات اکیموز بیماران در این روش جراحی و در روز ۷ بعد از عمل به صورت

معنی‌داری در مقایسه با روز ۳ بعد از عمل کاهش پیدا کرده بود ($P=0/0001$).

نتایج آزمون *t-test* هم نشان داد تفاوت‌های معنی‌داری از نظر درجات ادم بعد از عمل در دو روش وجود داشته و میزان ادم در روش اینترنال به صورت معنی‌داری بیشتر از روش اکسترنال بود ($P=0/01$).

آزمون *t-test* نشان داد تفاوت‌های معنی‌داری بین دو روش وجود داشته و درجات اکیموز بعد از عمل در روش اینترنال بیشتر از روش اکسترنال بود ($P=0/04$).

بحث

طبق نتایج تحقیق حاضر، درجات ادم در روزهای ۱، ۳ و ۷ بعد از عمل راینوپلاستی در تکنیک استئوتومی اینترنال بیشتر از تکنیک استئوتومی اکسترنال بوده و تفاوت درجات ادم در روزهای ۳ و ۷ بعد از جراحی هم در دو روش معنی‌دار بوده است. با وجود عدم مشاهده‌ی تفاوت‌های معنی‌دار از نظر درجات ادم در روز اول بعد از جراحی در دو روش، باز هم درجات ادم در روش استئوتومی اکسترنال کمتر از روش اینترنال گزارش شد.

علاوه بر این، درجات اکیموز اطراف چشم نیز در روش استئوتومی اینترنال بیشتر از روش اکسترنال بوده و تفاوت دو روش از این جهت در روزهای ۱ و ۷ بعد از جراحی نیز معنی‌دار بود. در روز سوم بعد از عمل جراحی، تفاوت‌های معنی‌داری از نظر درجات اکیموز بین دو روش استئوتومی مشاهده نگردید (با وجود اینکه درجات اکیموز باز در روش اکسترنال به میزان محدودی کمتر از روش اینترنال بود). بنابراین، در حالت کلی، درجات ادم و اکیموز بعد از جراحی راینوپلاستی در تکنیک استئوتومی اکسترنال کمتر از تکنیک اینترنال بوده و این تفاوت‌ها در اکثر موارد نیز معنی‌دار و قابل توجه بوده است. شاید انتخاب روش استئوتومی اکسترنال در کنار رعایت ملاحظات دیگر بتواند در پیشگیری از عوارض ادم و اکیموز اطراف چشم در بعد از جراحی راینوپلاستی مؤثر واقع گردد.

ساختار رگی بینی شامل رگ‌های متعدد لنفاوی، رگ‌های زیرپوستی، سیاه‌رگ‌ها و سرخ‌رگ‌ها بوده و بعد از دست‌کاری‌های جراحی در سیستم لنفاوی و سیاه‌رگی، به دلیل اینکه حجم مایعات و خون‌ریزی بافت نرم بیشتر از ظرفیت درناژ سیستم‌های سیاه‌رگی و لنفاوی است، بروز ادم و اکیموز غیرقابل اجتناب خواهد بود.^(۲۷)

Sinha و همکاران نتایج درمان‌های راینوپلاستی با استفاده از دو تکنیک استئوتومی اینترنال و اکسترنال را بررسی و خون‌ریزی، ادم و اکیموز کمتری در روش اکسترنال گزارش کردند^(۲۸) که این موضوع با نتایج تحقیق حاضر همخوانی دارد. با این حال، Yuçel و همکاران شدت و درجات ادم و اکیموز نسبتاً یکسانی در دو روش اینترنال و اکسترنال استئوتومی گزارش کرده و عنوان کردند روش اینترنال درجات اکیموز کمتری در روز دوم بعد از جراحی به همراه داشته است.^(۱۳) این مشاهدات، متفاوت از نتایج تحقیق حاضر می‌باشد. در تحقیق اخیر، استئوتومی با روش اکسترنال در تکنیک perforating و با روش اینترنال در تکنیک continuous انجام شده و درجات ادم و اکیموز هم با استفاده از شاخص visual analogue scale در روزهای دوم و هفتم بعد از جراحی تعیین شده بود که تا حدودی متفاوت از تحقیق حاضر بوده است.

همچنین، Meymaneh Jahromi و همکاران اعلام کردند روش انجام استئوتومی لترال (داخلی یا خارجی) اثرات آشکاری در شدت عارضه‌ی ادم پس از عمل جراحی راینوپلاستی نداشته ولی اکیموز در روش داخلی و در روز دوم بعد از جراحی به میزان معنی‌داری کمتر بوده است.^(۲۹) این مشاهدات در تحقیق حاضر دیده نشد. در تحقیق اخیر، روش جراحی در دو گروه به صورت بسته و یکسان انجام شده و داده‌ها طبق روش امتیازدهی بصری و براساس مقایسه‌ی بیمار با شکل ضمیمه‌ی پرسشنامه‌ها توسط دو نفر و به صورت blind جمع‌آوری شدند که متفاوت از تحقیق حاضر بوده است. در تحقیق حاضر، تمامی بیماران تحت عمل راینوپلاستی باز قرار گرفته بودند. یکی از عوامل تأثیرگذار در نتایج تحقیقات مرتبط با موضوع بررسی وضعیت فشار خون بیماران، مصرف داروهای ضدالتهاب

و غیراستروئیدی و نیز سایر داروهاست که همگی می‌توانند در وضعیت انعقادی نمونه‌ها اثرگذار باشند. از طرف دیگر، باید توجه داشت در صورتی که جراح تجربه‌ی کافی در روش اینترنال داشته باشد، می‌تواند میزان بروز ادم و اکیموز مرتبط با جراحی را کاهش دهد.^(۱۳) در این راستا، شاید بهتر باشد تحقیقات بعدی با احتساب نقش تجربه‌ی جراح بر روی تعداد بیشتری از بیماران و نیز به صورت چندمرکزی انجام شوند تا از روی آنها بتوان به یک تصمیم‌گیری قطعی در این زمینه دسترسی پیدا کرد. از طرف دیگر، در اکثر تحقیقات و از آن جمله تحقیق حاضر، بیماران به صورت اولیه و با استفاده از روش‌های اکسترنال و اینترنال تحت عمل جراحی راینوپلاستی قرار گرفته و مقایسات درجات ادم و اکیموز بعد از انجام این اعمال صورت گرفته است. با در نظر گرفتن تفاوت‌های آناتومیکی بین بیماران، استئوتومی ممکن است اثرات متفاوتی در ایجاد ادم و اکیموز بعد از جراحی در آنان داشته باشد. در تحقیق حاضر، برای حذف اثرات مداخله‌گر تفاوت‌های آناتومیکی بین بیماران، در یک سمت صورت از روش اکسترنال و در سمت دیگر از روش اینترنال استفاده شد.

Hashemi و همکاران، شدت ادم و اکیموز در روش‌های استئوتومی اینترنال و اکسترنال را مقایسه و نشان دادند در روز اول بعد از جراحی، ادم و اکیموز در تکنیک استئوتومی اکسترنال نسبت به تکنیک اینترنال کمتر بوده است (میانگین ۱/۷۳ در برابر ۲/۰۶ دربارهی ادم و ۳/۸ در برابر ۴/۸۶ دربارهی اکیموز). تفاوت درجات ادم در دو روش و با وجود اینکه در سمت اکسترنال کمتر برآورد گردید، معنی‌دار نبوده ولی درجات اکیموز در روز ۷ بعد از جراحی باز در سمت اکسترنال کمتر بوده است.^(۳۰) این مشاهدات با نتایج تحقیق حاضر همخوانی دارد.

Giacomarra و همکاران نیز نتایج استفاده از روش‌های استئوتومی داخلی و خارجی در درمان راینوپلاستی را بررسی و نشان دادند میزان ادم و اکیموز در بیمارانی که تحت استئوتومی خارجی قرار گرفته بودند در مقایسه با بیمارانی که

تلاشی برای بلند کردن پریوست از روی استخوان صورت نمی‌گیرد. لذا، پریوست متصل به استخوان باقی مانده و تورم ناشی از بلند کردن پریوست هم روی نمی‌دهد. حفظ شدن پریوست در حین استئوتومی اکسترنال باعث کنترل بیشتر روی قطعات استئوتومی شده و در نهایت عوارضی نظیر خون‌ریزی، ادم و اکیموز کاهش می‌یابد.^(۹)

از طرف دیگر، روش استئوتومی اکسترنال با خونریزی کمتری نیز همراه بوده و این امر، علاوه بر حفظ پریوست استخوان به علت امکان محافظت از ورید و شریان انگولار در حین استئوتومی روی می‌دهد. حرکات جارویی مانند استئوتوم برای رسیدن استئوتوم به استخوان باعث کنار زده شدن عروق از مسیر استئوتومی شده و امکان آسیب و خون‌ریزی را کاهش می‌دهد. خون‌ریزی کمتر نیز، بدون تردید ادم و اکیموز کمتری خواهد داشت.^(۲۸،۳۵) در روش اکسترنال، آسیب کمتری نیز به مخاط بینی وارد شده و این آسیب کمتر با ادم کمتری همراه است.^(۳۸) علاوه بر این، در استئوتومی اکسترنال همیشه لازم نیست استئوتوم کل ضخامت استخوان را سوراخ کند. از این رو، امکان ایجاد آسیب به مخاط بینی در این روش کاهش می‌یابد که این خود می‌تواند توجهی برای ادم و اکیموز کمتر ناشی از استئوتومی اکسترنال در اعمال راینوپلاستی باشد.^(۱۹،۳۵)

طبق نتایج تحقیق، درجات ادم و اکیموز در هر دو روش استئوتومی در روز اول بعد از جراحی نسبتاً محدود بوده ولی در روز سوم، به بیشترین مقادیر خود افزایش یافته بود، طوری که درجات آن نسبت به روز اول تغییرات معنی‌داری داشت. با این حال، در روز هفتم بعد از عمل، درجات ادم و اکیموز نسبت به روز سوم به میزان معنی‌داری کاهش نشان داد. کاهش درجات ادم و اکیموز در روز هفتم بعد از جراحی به دلیل روند التیام و بهبودی زخم‌ها صورت می‌گیرد.

در تحقیق حاضر، از یک معیار ۵ قسمتی (۰-۴) برای بررسی ادم و از یک معیار ۱۴ قسمتی (۰-۱۳) هم برای بررسی درجات اکیموز اطراف چشم در بیماران استفاده شد.^(۸) بیشتر تحقیقاتی که ادم و اکیموز بعد از جراحی راینوپلاستی را بررسی کرده‌اند از معیار مشاهده‌ای و درجات تقسیم‌بندی

با روش استئوتومی داخلی جراحی شده بودند، کمتر بوده است.^(۱۹)

در یک بررسی دیگر، Khakzad و همکاران نتایج عمل جراحی استئوتومی لترال بینی با روش‌های اکسترنال و اینترنال بینی را از نظر میزان و شدت عوارض مقایسه و نشان دادند موارد بروز ادم شدید در استئوتومی اینترنال بیشتر از روش اکسترنال بوده است (با فراوانی ۱۶٪ و ۱۳٪) که این مشاهدات تا حدودی در تحقیق حاضر نیز دیده شد.^(۳۱)

ادم نوعی ترومای استخوان و بافت نرم مرتبط با جراحی راینوپلاستی است که منجر به بروز التهاب و ناتوانی سیستم‌های لنفاوی و وریدی بینی برای درناژ مایعات اضافی می‌گردد.^(۳۲) اکیموز هم متعاقب نشت از رگ‌های آسیب دیده در پوست نازک و شل پلک‌ها روی می‌دهد. همزمان، اکیموز ممکن است تحت تأثیر نیروهای جاذبه قرار داشته و نیز انعکاس و انسداد ساختارهای آناتومیکی مختلف در آن تأثیرگذار هستند.^(۲۶)

طی جراحی‌های استئوتومی، ترومای بافتی وارده از طرف استئوتوم می‌تواند باعث پارگی عروق موجود در استخوان یا مخاط بینی شده و سبب افزایش تورم، خون‌ریزی و اکیموز بعد از عمل گردد. کاهش آسیب و ترومای وارده به بافت بدون تردید منجر به کاهش زمان ترمیم بعد از عمل شده و نتایج بهتری هم از نظر رضایت‌مندی بیماران به دنبال خواهد داشت.^(۹،۳۳) از این رو، انجام لترال استئوتومی بینی با تکنیکی ایمن‌تر شاید بتواند در دستیابی جراح به نتایج درازمدت و قابل قبول مؤثر باشد. علیرغم این موضوع، در طول سالیان گذشته ترجیح جراح شاید مهمترین عامل در انتخاب تکنیک استئوتومی بوده است.^(۳۴) ادم و اکیموز کمتر در گروه درمانی اکسترنال نسبت به استئوتومی اینترنال می‌تواند ناشی از ترومای بافتی کمتر نیز باشد. به دلیل اینکه در تکنیک اکسترنال، استئوتومی به شکل perforated و green stick انجام می‌شود (شکستگی‌های ریز استخوانی متعدد در مسیر استئوتومی ایجاد شده و بدین ترتیب با وارد کردن فشار انگشت، شکستگی ی در موقعیت جدید قرار می‌گیرد) هیچ

و نحوه‌ی ارزیابی‌ها باعث نگرندیده تکرارپذیری نتایج کاهش پیدا کند.

نتیجه‌گیری

در مجموع و به دلیل مشاهده‌ی درجات ادم و اکیموز کمتر در روش استئوتومی اکسترنال و آسان‌تر بودن آن در مقایسه با روش اینترنال، استفاده از این روش در جراحی‌های پلاستیک بینی و اصلاح دفورمیتی‌های استخوان توصیه گردید.

References:

1. Gun R, Yorgancilar E, Yildirim M, Bakir S, Topcu I, Akkus Z. Effects of lidocaine and adrenaline combination on postoperative edema and ecchymosis in rhinoplasty. *Int J Oral & Maxillofac Surg* 2011;40(7):722-729.
2. Gubisch W, Dacho A. Aesthetic rhinoplasty plus brow, eyelid and conchal surgery: pitfalls - complications - prevention. *GMS current topics in otorhinolaryngology. Head & Neck Surg* 2013;12.
3. Holt GR, Garner ET, McLarey D. Postoperative sequelae and complications of rhinoplasty. *Otolaryngologic Clinics of North America* 1987;20(4):853-876.
4. Al-Arfaj AM. The use of nasal packing post rhinoplasty: does it increase periorbital ecchymosis? A prospective study. *J Otolaryngol - Head and Neck Surg* 2015;44(1):22.
5. Gurlek A, Fariz A, Aydogan H, Ersoz-Ozturk A, Eren AT. Effects of different corticosteroids on edema and ecchymosis in open rhinoplasty. *Aesthet Plast Surg* 2006;30(2):150-4.
6. Griffies WS, Kennedy K, Gasser C, Fankhauser C, Taylor R. Steroids in rhinoplasty. *The Laryngoscope* 1989;99(11):1161-4.
7. Hoffmann DF, Cook TA, Quatela VC, Wang TD, Brownrigg PJ, Brummett RE. Steroids and rhinoplasty. A double-blind study. *Archives of Otolaryngology: Head & Neck Surg* 1991;117(9):990-3.
8. Gutierrez S, Wuesthoff C. Testing the effects of long-acting steroids in edema and ecchymosis after closed rhinoplasty. *Plast Surg* 2014;22(2):83-7.
9. Kara CO, Gokalan I. Effects of single-dose steroid usage on edema, ecchymosis, and intraoperative bleeding in rhinoplasty. *Plast & Reconstruct Surg* 1999;104(7):2213-18.

یکسانی برای این منظور استفاده کرده‌اند.^(۳۶)

Totonchi و همکاران تکرارپذیری نتایج بررسی معیارهای اکیموز و ادم را با استفاده از آزمون کاپا ارزیابی و نشان دادند این معیارها از تکرارپذیری متوسط تا خوب برخوردار بوده‌اند.^(۱۵) همچنین، Hoffmann و همکاران گزارش کردند این معیارها به صورت مستمر در میان اپراتورها یکسان بوده و تفاوت آنها در میان اپراتورهای مختلف بیش از ۱ درجه نبوده است.^(۷) براین اساس و با وجود انجام بررسی‌ها براساس مشاهدات، این نتایج از تکرارپذیری و اعتبار کافی برخوردار بوده

10. Shehadi SI. Reducing the eyelid edema and ecchymosis that occur after corrective rhinoplasty. *Plast Reconstr Surg* 1972;49(5):508-12.
11. Dionyssiou D, Annacontini L, Armenio A, Demiri E. A simple and effective combined method for the management of post-rhinoplasty ecchymosis and edema. *Plast Reconstr Surg* 2008;121(6):2176;2176-77
12. Taskin U, Yigit O, Bilici S, Kuvat SV, Sisman AS, Celebi S. Efficacy of the combination of intra-operative cold saline-soaked gauze compression and corticosteroids on rhinoplasty morbidity. *Otolaryngol Head Neck Surg* 2011; 144(5):698-702.
13. Yücel OT. Which type of osteotomy for edema and ecchymosis: external or internal? *Ann Plast Surg* 2005;55(6):587-90.
14. Van Loon B, Van Heerbeek N, Maal TJ, Borstlap WA, Ingels KJ, Schols JG, et al. Postoperative volume increase of facial soft tissue after percutaneous versus endonasal osteotomy technique in rhinoplasty using 3D stereophotogrammetry. *Rhinology* 2011;49(1):121-6.
15. Totonchi A, Guyuron B. A randomized, controlled comparison between amica and steroids in the management of postrhinoplasty ecchymosis and edema. *Plast Reconstruct Surg* 2007;120(1):271-4.
16. Tuncel U, Turan A, Bayraktar MA, Erkorkmaz U, Kostakoglu N. Efficacy of dexamethasone with controlled hypotension on intra-operative bleeding, postoperative edema and ecchymosis in rhinoplasty. *J CranioMaxilloFacial Surg* 2013;41(2):124-8.
17. Most SP, Murakami CS. A modern approach to nasal osteotomies. *Facial Plast Surg Clinics of North America* 2005;13(1):85-92.

18. Zoumalan RA, Shah AR, Constantinides M. Quantitative comparison between microperforating osteotomies and continuous lateral osteotomies in rhinoplasty. *Archives of Facial Plast Surg* 2010;12(2):92-6.
19. Giacomarra V, Russolo M, Arnez ZM, Tirelli G. External osteotomy in rhinoplasty. *Laryngoscope* 2001;111(3):433-8.
20. Vacher C, Accioli de Vasconcellos JJ, Britto JA. The upper buccal sulcus approach, an alternative for post-trauma rhinoplasty. *Br J Plast Surg* 2003;56(3):218-23.
21. Ghazipour A, Alani N, Ghavami Lahiji S, Akbari Dilmaghani N. Buccal sulcus versus intranasal approach for postoperative periorbital oedema and ecchymosis in lateral nasal osteotomy. *J Craniomaxillofac Surg* 2014; 42(7):1456-59.
22. Murakami CS, Larrabee WF. Comparison of osteotomy techniques in the treatment of nasal fractures. *Facial Plast Surg* 1992;8(4):209-19.
23. Goldfarb M, Gallups JM, Gerwin JM. Perforating osteotomies in rhinoplasty. *Archives of Otolaryngology: Head & Neck Surg* 1993;119(6):624-27.
24. Sinha V, Pillai P, George A, Memon R, Arya A, Shah S. Rhinoplasty - our experience. *Indian J Otolaryngology: Head & Neck Surgery* 2006;58(2):144-46.
25. Tirelli G, Tofanelli M, Bullo F, Bianchi M, Robiony M. External osteotomy in rhinoplasty: Piezosurgery vs osteotome. *Am J Otolaryngol* 2015;36(5):666-71.
26. Kara Co, Kara IC, Yaylali V. Sub-conjunctival ecchymosis due to rhinoplasty. *Rhinology* 2001;39(30):166-8.
27. Ryan TJ. Structure and functions of lymphatics. *J Invest Dermatol* 1989;93:18-24.
28. Sinha V, Gupta D, More Y, Prajapati B, Kedia BK, Singh SN. External vs. internal osteotomy in rhinoplasty. *Indian J Otolaryngol Head Neck Surg* 2007;59(1):9-12.
29. Meymaneh Jahromi A, Noorolahian M, Seyyedi M, Salehi M, Afzalaghaei M. Comparison between external and internal lateral osteotomy regarding postoperative edema and ecchymosis in rhinoplasty. *The Iranian J Otorhinolaryngology* 2006;18(44):73-9.
30. Hashemi H, Mokhtarinejad F, Omrani M. A comparison between external versus internal lateral osteotomy in rhinoplasty. *Journal of Research in Medical Sciences* 2005;1:10-15.
31. Khakzad M. Evaluation of external and internal lateral osteotomy in rhinoplasty. *JBUMS* 2005, 7(1): 37-41
32. Pulikkottil BJ, Dauwe P, Daniali L, Rohrich RJ. Corticosteroid use in cosmetic plastic surgery. *Plast Reconstr Surg* 2013;132:352-60.
33. Kargi E, Hosnuter M, Babuccu O, Altunkaya H, Altinyazar C. Effect of steroids on edema, ecchymosis, and intra-operative bleeding in rhinoplasty. *Ann Plast Surg* 2003;51:570-4
34. Koc S1, Gürbüzler L, Yaman H, Eyibilen A, Süren M, Kaya Z, et al. The effectiveness of steroids for edema, ecchymosis, and intraoperative bleeding in rhinoplasty. *Am J Rhinol Allergy* 2011;25:e95-98.
35. Ford CN, Battaglia DG, Gentry LR. Preservation of periosteal attachment in lateral osteotomy. *Ann Plast Surg* 1984;13:107-11.
36. Hatef DA, Ellsworth WA, Allen JN, Bullocks JM, Hollier LH Jr, Stal S. Perioperative steroids for minimizing edema and ecchymosis after rhinoplasty: a meta-analysis. *Aesthet Surg J* 2011;31:648-57.