

درمان محافظه کارانه یک تومور وسیع ادونتوژنیک کراتوسیست

دکتر علیرضا محمدی^۱ دکتر فاطمه نصرالهی^۲

۱- استادیار بخش جراحی دهان، فک و صورت دانشگاه آزاد اسلامی واحد دندانپزشکی شیراز

۲- دستیار تخصصی گروه جراحی دهان، فک و صورت دانشگاه آزاد اسلامی واحد دندانپزشکی تهران

خلاصه:

سابقه: واژه odontogenic keratocyst برای توصیف کیست های فکی که اپیتلیوم پوشاننده آنها کراتینیزه شده است، به کار میرفته که به تازگی توسط WHO جزء نئوپلاسمهای خوش خیم طبقه بندی شده است و واژه تومور ادونتوژنیک کراتوسیست برای آن پیشنهاد شده است. روش های مختلف از جمله کورتاژ تا رزکشن ضایعه و غیره جهت درمان این ضایعه پاتولوژی به کار می رود.

گزارش مورد: بیمار خانم ۳۶ ساله با تشخیص ادونتوژنیک کراتوسیست پاراکراتینیزه وسیع در مندیبل که از دیستال دندان پرمولر اول سمت چپ تا راموس صعودی سمت راست گسترش یافته بود و موجب تحلیل ریشه دندانهای درگیر ضایعه شده بود. با توجه به وسعت ضایعه ابتدا برای بیمار دکامپرشن ضایعه انجام گردید و بعد از ۸ ماه و تغییر واضح در اندازه آن، ضایعه به طور کامل خارج شده و پریفرال استکتومی انجام شد. فالوآپ ۲۸ ماهه این بیمار و رادیوگرافی ها نشان از تشکیل استخوان در محل ضایعه دارد و تاکنون شواهدی از عود مشاهده نگردیده است.

نتیجه گیری: به نظر می رسد در ضایعات وسیع ادونتوژنیک کراتوسیست استفاده از روش دکامپرشن و سپس انوکلشن نتایج موفقیت آمیزی به دنبال دارد.

واژگان کلیدی: کراتوسیست دندان، انوکلیشن، مارسوپیلیزاسیون

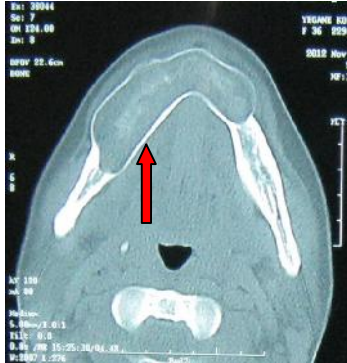وصول مقاله: ۹۴/۵/۲۷ اصلاح نهایی: ۹۴/۱۱/۱۰ پذیرش مقاله: ۹۴/۱۱/۱۵

مقدمه:

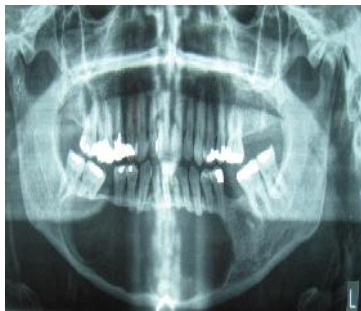
کراتوسیست (KCOT) را برای آن پیشنهاد کرده است.^(۳) به دلیل میزان عود بالای این ضایعه درمان های مهاجم تری مانند رزکشن به جای یک انوکلیشن ساده برای بیماران انجام می شود.^(۴،۵) درمان های پیشنهادی در سال های اخیر شامل کورتاژ با استکتومی پریفرال^(۶)، کورتاژ به همراه کرایوتراپی با نیتروژن مایع^(۷)، کورتاژ همراه با کاربرد محلول کارنوی^(۸) و رزکشن ضایعه^(۹،۱۰) می باشد. در ضایعات وسیعی که دسترسی به لحاظ مجاورت آناتومیک محدود می باشد و یا وسعت ضایعه بسیار زیاد است و می تواند روی عملکرد و زیبایی بیمار تاثیر منفی بگذارد، از روش های مارسوپیلیزیشن و دکامپرشن جهت کاهش حجم ضایعه استفاده می شود و در مرحله بعد خارج نمودن ضایعه به صورت کامل انجام می گیرد.^(۱۱)

واژه ادونتوژنیک کراتوسیست (OKC) برای اولین بار در سال ۱۹۵۶ توسط Philippe شرح داده شد.^(۱) او این عنوان را برای توصیف کیستهای فکی که کراتینیزاسیون اپیتلیوم پوشاننده را نشان می دهند، بکار برد. ماهیت کراتوسیستها و هیستولوژیهای متفاوت آنها در مقالات متعدد بصورت کامل شرح داده شدند. از آن زمان به بعد، بحث های زیادی پیرامون مناسب ترین درمان کلینیکی این ضایعات صورت گرفته است. این ضایعات اغلب در دهه های دوم، سوم و چهارم زندگی با تمایل به جنس مذکر دیده می شوند.^(۲) سازمان جهانی بهداشت به تازگی طبقه بندی تومورهای سر و گردن را تغییر داده است و کراتوسیست را بعنوان یک نئوپلاسم خوش خیم طبقه بندی کرده است و واژه تومور ادونتوژنیک

سمت مخالف را مشخص کرد. تحلیل در ریشه تمام دندان های درگیر به خصوص دندانهای ۴، ۵ و ۷ راست پائین قابل مشاهده بود ولی جابجایی دندانی دیده نمی شد. (شکل ۱ و ۲)



شکل ۱- CT scan اگزیرال که ضایعه وسیع رادیولوسنت در مندیبل را نشان می دهد.



شکل ۲- رادیوگرافی پانورامیک قبل از عمل ، ضایعه وسیع مندیبل از راموس صعودی سمت راست که تا دیستال اولین پرمولر سمت چپ می باشد.

تست Vitality برای تمام دندانهای درگیر در ضایعه انجام شد و بجز دندانهای ۵ و ۷ سایر دندانها پاسخ طبیعی داشتند. نتیجه بیوپسی انسیزنال و مطالعه هیستولوژیک ادنتوزنیک کراتوسیت بود. بدلیل وسعت ضایعه و همچنین سن و جنسیت بیمار تصمیم گرفته شد که ضایعه decompress شود و فرصتی جهت کوچک شدن فضای سیست و تشکیل استخوان جدید داده شود، بعد از انجام این عمل یک obturator در محل قرار داده شد و بیمار هشت ماه تحت پیگیری قرار گرفت. بیمار ماهانه معاینه می شد و obturator جدید برای وی ساخته می شد. بعد از گذشت ۸ ماه و بررسی رادیوگرافی های دوره ای و ایجاد تغییر واضح در اندازه کیست

در یک مطالعه سیستماتیک در سال ۲۰۰۰ که توسط Blanas انجام شده است از میان روش های درمانی کمترین میزان عود (۳٪) مربوط به رزکشن بوده است. با این وجود بیشترین نقص عضو نیز مربوط به این روش می باشد. میزان عود در روش انوکلیشن ساده ۱۷ تا ۵۶ درصد بوده ولی در صورت اضافه شدن یک روش الحاقی این میزان به ۱ تا ۸/۷ درصد کاهش یافته است.^(۱۲)

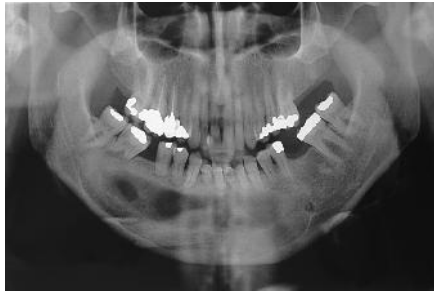
Pogrel و همکاران طی مطالعه ای ۱۰ بیمار با تشخیص OKC که اندازه آن ها بین ۲ تا ۸ سانتی متر بود را توسط تنها مارتوپالیزیشن درمان نمودند. بیماران طی پیگیری ۷ تا ۱۹ ماهه شواهدی از عود نشان ندادند.^(۱۳)

Padaki یک مورد KCOT را گزارش نموده است که به علت وسعت زیاد و عدم دسترسی مناسب، ابتدا برای بیمار طی سه مرتبه دکامپرشن انجام شده و بدنبال ۹ ماه پیگیری انجام شده شواهدی از تشکیل استخوان جدید در رادیوگرافی ارزیابی، مشاهده گردید.^(۱۱)

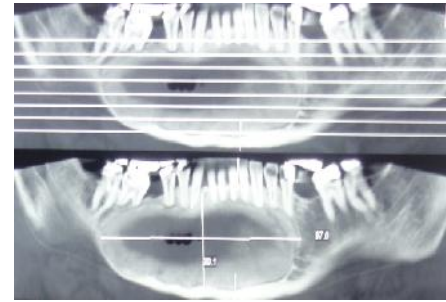
گزارش مورد:

یک خانم ۳۶ ساله ، سه سال پیش با شکایت از لقی دندان و تورم مختصر به مدت دو ماه در سمت راست فک پائین توسط دندانپزشک عمومی شاغل در کلینیک خصوصی به بخش جراحی دهان، فک و صورت بیمارستان بوعلی ارجاع داده شد که سابقه بیماری سیستمیک خاصی بجز کم کاری تیروئید (تحت درمان) را نداشت. در معاینات کلینیکی تورم قابل ملاحظه و عدم تقارن در صورت مشاهده نمی شد. وی تغییر حس مختصری را در گوشه سمت راست لب پائین داشت . در باز کردن دهان محدودیتی نداشت. دندانهای ۴، ۵ و ۷ راست پائین دچار لقی grade II بودند. در لمس ناحیه در دیواره باکال در ناحیه دندان ۷ راست پائین bulging مختصر لمس می شد. بررسی رادیوگرافی ، یک ضایعه رادیولوسنت وسیع ، با بوردرهای مشخص و scalloped همراه با گسترش وسیع از ناحیه راموس صعودی سمت راست تا دیستال اولین پرمولر

گیری استخوان جدید دیده شد. (شکل ۵) شواهدی از عود مجدد و غیر طبیعی بودن بافت‌های نرم مجاور دیده نشد.



شکل ۵- نمای رادیوگرافی دوره فالوآپ بعد از جراحی. شکل گیری استخوان جدید مشاهده می شود.



(شکل ۳)، ضایعه تحت enucleation قرار گرفت.

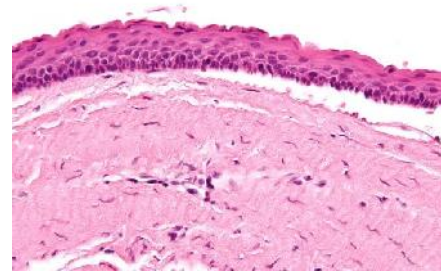
شکل ۳- نمای رادیوگرافی ۸ ماه بعد از استفاده از اِپچوراتور

بحث و نتیجه گیری:

برای توضیح طبیعت مهاجم و میزان عود بالای OKC، ویژگی‌های بیوشیمیائی این ضایعه مطالعه شده است. فاکتورهای رشد مشخصی که در OKC دیده شده اند، آنرا از دیگر کیست‌های ادونتوژنیک، مهاجم تر می سازد. سطح بالای EGFR در این ضایعه نشان داده شده است که این امر بیان کننده پتانسیل رشد ذاتی آنهاست که در کیست‌های ادونتوژنیک این مورد وجود ندارد، همچنین سطوح افزایش یافته فاکتورهای رشد تغییر یافته آلفا و فاکتور رشد اپی درمال نیز دیده شده است. هیپراسمولالیتهی Intra-Luminal، فعالیت تجزیه کلاژن و سنتز IL-6 و IL-1 در دیواره کیست^(۳) همراه با TNF، سبب سطوح افزایش یافته پروستاگلاندین و parathyroid hormone-related می شود که تصور می شود در گسترش ضایعه درون استخوان و در نتیجه تسهیل رشد مداوم آن موثر هستند.^(۱)

اعتقاد بر این است که میزان عود بالای این ضایعه به لایه پوشاننده اپی تلیومی نازک و بسیار شکننده مربوط است که خارج ساختن آن را بصورت یک تکه مشکل می سازد. Forssell و همکاران عنوان نمودند که مهمترین فاکتوری که میزان عود را بیان می کند این است که سیست بصورت یک تکه یا چند تکه خارج می شود.^(۱۴) Decompress کردن و

در زمان جراحی دو عدد سیست کوچک یکی در ناحیه دندانهای خلفی مندیبل و دیگری در ناحیه قدام خارج شدند و بعد از خارج سازی peripheral ostectomy انجام شدند. ریکواری بیمار بعد از عمل بدون اتفاق خاصی طی شد و مطالعات هیستولوژیک انجام شده مجدداً "ادونتوژنیک کراتوسیست" را تأیید کردند. (شکل ۴)



شکل ۴ - نمای هیستولوژیک ضایعه

دو ماه بعد از انجام جراحی مجدداً "تست Vitality برای دندانها انجام شد که پاسخ همه آنها نرمال بود. بجز دندان ۷ لقی دندانهای ۴ و ۵ بطور قابل توجهی کاهش یافته بود. با توجه به وضعیت دندان ۷ و عدم پاسخ نرمال به تست Vitality جهت انجام RCT این دندان، بیمار به اندودنتیست ارجاع شد. در پیگیری ۲۸ ماهه بعد از جراحی و تهیه رادیوگرافی، شکل

احاطه کننده آن همراه با بافت نرم پوشاننده آن است.^(۱۶) radical محافظه کارانه را حتی در OKC مهاجم که به بافت نرم نیز تجاوز کرده، تسهیل می‌کند. مطالعه سرکارات و همکاران استفاده از این روش آملوبلاستوما در یک پیگیری دو ساله را مورد تأیید قرار داده است.^(۱۷) معایب روش درمانی انتخاب شده، زمان طولانی مدت درمان برای بیمار و بی‌هوشی‌های عمومی متعدد است. همچنین این روش نیاز به همکاری بیمار با کلینیسین در جهت فالوآپ منظم و شستشوی مداوم حفره دهان جهت دستیابی به نتایج بهتر دارد، در نتیجه تعداد اندکی از بیماران کاندید انجام این نوع از درمان می‌باشند. در این گزارش تنها به یک مورد از این روش درمانی اشاره شده است و لذا جهت حصول نتیجه قطعی نیاز به مطالعات بیشتر می‌باشد.

شستشوی منظم فضای سیست تغییرات التهابی درون دیواره پوشاننده سیست ایجاد می‌کند و سبب تغییر نوع اپی‌تلیوم می‌شود. تغییرات التهابی ایجاد شده احتمالاً "ثانویه به ارتباط دهانی هستند. التهاب موجب القای تغییرات متاپلاستیک در اپی‌تلیوم همراه با از دست دادن پاراکراتینیزاسیون می‌شود.^(۱۵) Decompress کردن و شستشوی منظم سبب تبدیل اپی‌تلیوم شکننده نازک به یک لایه ضخیم همراه با چسبندگی کم به استخوان احاطه کننده اطراف می‌شود. مطالعات انجام شده در این مورد نیز این تغییرات اپی‌تلیوم را تأیید می‌کند. درمان پذیرفته شده معمول برای یک مهاجم همراه با از بین رفتن وسیع استخوان resection این مورد نشان داد که تغییر دادن اپی‌تلیوم از طریق Decompress کردن و شستشوی منظم، درمان مندبیل و تهاجم به بافت نرم، ضایعه و استخوان مندبیل

References:

1. Kolokythas A, Fernandes RP, Pazoki A, Ord RA. Odontogenic keratocyst: to decompress or not to decompress? A comparative study of decompression and enucleation versus resection/peripheral ostectomy. *J Oral Maxillofac Surg* 2007 ;65(4):640-4.
2. PINDBORG JJ, HANSEN J. Studies on odontogenic cyst epithelium. II. Clinical and roentgenographic aspects of odontogenic Keratocyst. *Acta Pathol Microbiol Scand* 1963;58:283-94.
3. Mendes RA, Carvalho JF, van der Waal I . Biological pathways involved in the aggressive behavior of the keratocystic odontogenic tumor and possible implications for molecular oriented treatment - an overview. *Oral Oncol* 2010;46(1):19-24.
4. Jensen J , Sindet – Pedersen S , Simonsen EK: A Comparative study of treatment of kerato cysts by enucleation or enucleation combined with crurotherapy . A preliminary report . *J Craniomaxillofac Surg* 1988;16(8):362-5.
5. Voorsmit RA , Stoelinga PJ , Van Haelst UJ . The management of keratocysts . *J Maxillofac Surg* 1981;9(4):228-36
6. Irvin GH, Bowerman JE. Mandibular keratocysts: surgical management. *Br J Oral Maxillofac Surg* *Br J Oral Maxillofac Surg* 1985;23(3):204-9.
7. Schmidt BL, Pogrel MA. The use of enucleation and liquid nitrogen cryotherapy in the management of odontogenic keratocysts. *J Oral Maxillofac Surg* 2001 ;59(7):720-5
8. Stolina PJ. Long term follow up on keratocysts treated according to a defined protocol. *Int J Oral Maxillofac Surg* 2001;30(1):14-25.
9. Bramley P. The odontogenic keratocysts-an approach to treatment. *Int J Oral Surg* 1974;3(5):337-41.
10. Bataineh AB, al Quadah M. Treatment of mandibular odontogenic keratocysts. *Oral Surg Oral Med Oral Pathol Oral Radiol Endod* 1998 ;86(1):42-7.
11. Padaki P, Laverick S, Bounds G. Conservative management of a large Keratocystic odontogenic tumour. *J Surg Case Rep* 2014 9;2014(9)
12. Blanas N, Freund B, Schwartz M, Furst IM. Systematic review of the treatment & prognosis of the odontogenic keratocyst. *Oral Surg Oral Med Oral Pathol Oral Radiol Endod* 2000 ;90(5):553-8.
13. Pogrel MA, Jordan RC. Marsupialization as a definitive treatment for the odontogenic keratocyst. *J Oral Maxillofac Surg* 2004 Jun;62(6):651-5
14. Forssell K, Sorvari TE, Oksala E. A clinical and radiographic study of odontogenic keratocysts in jaws. *Proc Finn Dent Soc* 1974 ;70(4):121-34.
15. August M, Faquin WC, Troulis MJ, Kaban LB . Dedifferentiation of odontogenic Keratocyst epithelium after cyst decompression . *J Oral Maxillofac Surg* 2003; 61(6): 678 -83.
16. Dammer R, Niederdelmann H, Dammer P, Nuebler-Moritz M. Conservative or radical treatment of keratocysts : a retrospective review . *Br J Oral Maxillofac Surg* 1997 ; 35(1) :46-8.
17. Sarkarat F, Kalantar Motamedi M, Tootoonchian A, Mortezaei A, Modaresi A, A conservative approach for ameloblastoma in an adolescent patient: A Case Report and Review of Literatures *J Res Dent Sci*.2015;12(2):96-100