مقایسه کلینیکی استفاده از غشاء کلاژن و فضاساز با پیوند آزاد نسج همبند زیر اپی تلیالی (روش تغییر یافته) در درمان تحلیل های لثه

دکتر شیرین امینی[۱] دکتر هدایت اله گلستانه[۲] دکتر سیداصغر میرعمادی[۳] دکتر فراز تیموری[۴#]

۱- استادیار گروه پریودانتیکس، دانشکده دندانپزشکی، دانشگاه آزاد اسلامی واحد اصفهان (خوراسگان)، اصفهان، ایران

۲- استادیار گروه پریودانتیکس، دانشکده دندانپزشکی، دانشگاه آزاد اسلامی واحد اصفهان (خوراسگان)، اصفهان، ایران

۳- استاد گروه پریودانتیکس دانشکده دندانپزشکی، دانشگاه علوم پزشکی تهران

۴-دستیار تخصصی ، گروه پریودانتیکس، دانشکده دندانپزشکی، دانشگاه آزاد اسلامی واحد اصفهان (خوراسگان) ، اصفهان، ایران

خلاصه:

سابقه و هدف: تحلیل لثه عبارتست از عریان شدن سطح ریشه دندان به علت حرکت اپیکالی مارجین لثه که روش های مختلفی برای درمان آن بکار گرفته شده است. هدف از این مطالعه مقایسه کلینیکی تغییرات بدست آمده در شاخص های کلینیکی پریودنتال در انجام دو روش(Guided Tissue Regeneration) GTR و (Connective Tissue Graft) CTGر درمان تحلیل های لثه می باشد.

مواد وروش‌ها: در این مطالعه تجربی ۲۴ مورد تحلیل در ۱۲ بیمار که در دندان های کانین یا پرمولر خود دارای تحلیل کلاس I و یا II میلر بودند انتخاب گردید. ۱۲ ناحیه با روش CTG و ۱۲ ناحیه با روش GTR درمان شدند و اندازه‌گیری شاخص‌های مورد نظر شامل ارتفاع و عرض تحلیل، حد چسبندگی، عمق شیار لثه، میزان عرض لثه کراتینیزه قبل و بعد از ۱، ۲، ۳ و ۶ ماه پس از درمان انجام شد.. تجزیه و تحلیل داده‌ها با آزمون های آماری wilcoxen، T-paried وآنالیز واریانس انجام گرفت.

یافته ها: هر دو روش CTG و GTR در کاهش عمق تحلیل (P = ۰/۰۳۵)، بهبود عرض تحلیل لثه (P = ۰/۰۰۵)، سطح چسبندگی کلینیکی (P = ۰/۰۵) و میزان نسج کراتینیزه (P= ۰/۰۰۰۱) تاثیر معنی‌داری داشتند ولی در میانگین عمق پروب بین دو گروه اختلاف آماری معنی دار مشاهده نشد(P =۰/۳).

نتیجه‌گیری: گرچه هر دو روش درمانی بهبود قابل ملاحظه ای رادر درمان تحلیل لثه به دنبال داشتند اما از لحاظ افزایش میزان عرض نسج کراتینیزه و کاهش حد چسبندگی استفاده از روش CTG نسبت به GTR ارجحیت دارد.

کلید واژه ها: تحلیل لثه، بافت همبند، ترمیم هدایت شده بافت

وصول مقاله: ۹۳/۲/۳۱ اصلاح نهایی: ۹۳/۴/۲۸ پذیرش مقاله: ۹۳/۴/۳۱

مقدمه:

تحلیل لثه عبارت از عریان شدن سطح ریشه دندان به علت حرکت اپیکالی مارجین لثه تحلیل لثه می باشد. علاوه بر بروز مشکلات زیبایی موجب بروز مشکلات دیگری همچون حساسیت ریشه، علائم پالپی، افزایش تجمع پلاک و همچنین حساسیت ریشه می‌گردد. عوامل ایجاد کننده تحلیل لثه شامل مواردی از جمله التهاب لثه، تراما، نامناسب بودن موقعیت دندان در قوس فکی و اختلالات آناتومیک می‌باشد. شیوع و شدت تحلیل لثه در کودکان ۸ درصد و در سن ۵۰ سالگی به ۱۰۰ درصد می‌رسد [(۱)] به عقیده Wilson تحلیل لثه در یک یا چند دوره متناوب با فواصل زمانی چند ماه یا چندسال رخ می‌دهد.[(۲)] پوشش سطح عریان ریشه دندان از اهداف مهم درمان‌های پریودنتال است. استفاده از انواع پیوند جهت پوشش سطح ریشه‌های عریان تاریخچه‌ای طولانی دارد ولی بخش اعظم مطالعات در این رابطه به نیمه دوم قرن ۱۹ باز می‌گردد.

عوامل صاف کردن کامل سطح ریشه‌ها و کاهش تحدب سطح آن‌ها، تطابق کامل پیوند با بستر آن، کرونالی بودن استخوان بین دندانی در مقایسه باCEJ ، ضخامت کافی پیوند (حداقل

نویسنده مسئول مکاتبات: دکتر فراز تیموری اصفهان- خ جی- ارغوانیه – دانشگاه آزاد اسلامی واحد خوراسگان- دانشکده دندانپزشکی

پست الکترونیک: faraz_ teymouri@yahoo.com تلفن: ۰۹۱۲۲۰۷۰۱۶۲

[Downloaded from jrds.ir on 2026-02-17]

یک میلی‌متر)، جهت افزایش میزان موفقیت پوشش سطح ریشه مطرح شده است. [۳،۴] Millerعوامل موثر در عدم موفقیت کامل ریشه های عریان را بدین ترتیب عنوان کرد: تحلیل‌های کلاس سه و چهار میلر، مواردی که سطح ریشه بطور صحیح صاف نشده باشد، بستر به طرز صحیحی آماده نشده باشد، پاپی‌های بین دندانی اندازه مناسب نداشته باشد، ضخامت پیوند نامناسب باشدو پیوند دهیدراته شده باشد.[۵]

به طور کلی استاندارد طلایی پوشش سطح عریان ریشه استفاده از پیوند بافت همبندی زیر اپی تلیالی جهت پوشش سطح عریان ریشه می باشد. [۶] موارد تجویز این روش عبارت است از عدم وجود بافت کافی جهت انجام فلپ طرفی افقی، تحلیل لثه‌ای عریض منفرد یا متعدد، نواحی متعدد تحلیل همراه با حداقل لثه چسبنده و تحلیل لثه در مجاور ناحیه بی‌دندانی که نیاز به تصحیح ریج داشته باشد. این روش مزایای هر دو روش پیوند آزاد لثه و پیوند پایه‌دار را داراست.

امروز از مواد پیوندی جدیدی مانند ADM (Acellular Dermal Matrix)در درمان های تحلیل لثه استفاده می‌شود که از آن می توان برای پوشش سطح ریشه همراه با فلپ کرونالی استفاده کرد. [۷]

همچنین از این ماده همراه با تکنیک tunneling می توان برای درمان تحلیل لثه در نواحی زیبایی در چند دندان مجاور هم استفاده کرد. [۸]

در این تحقیق تغییری در روش پیوند نسج همبندی زیر اپی‌تلیالی داده شد و بدین ترتیب تکنیک جدیدی در استفاده از پیوند نسج همبندی زیراپی‌تلیالی معرفی گردید.

روش GTR در درمان تحلیل ریشه توسط قراردادن یک غشاء در زیر یک فلپ کرونالی یا بر اساس اصول Melcher طرح ریزی شده است. [۹]

امروزه به دلیل مشکلات غشاهای غیر قابل جذب، از غشاهای قابل جذب استفاده می شود که شایع ترین آن کاربرد غشاء کلاژن می باشد.

در این مطالعه دو روش «استفاده از نسج همبندی با روشی تغییر یافته» و «غشاء کلاژن(BioGide) و فضاساز(Gingistat)» در درمان تحلیل‌های لثه کلاس I و II میلر مورد مقایسه قرار گرفته است.

مواد و روش ها:

این مطالعه از نوع کارآزمائی بالینی مداخله ای به شماره ثبت IRCT 2014051912487N5 و بر روی ۲۴ مورد تحلیل دو طرفه در ۱۲بیمار (۸ مرد و ۴ زن) با میانگین سنی ۷±۳۹ و در محدوده ۲۳ تا ۵۴ سال انجام گرفت. تقسیم نوع درمان در سمت چپ و راست و به روش تصادفی انجام شد. ۱۲ ناحیه در بیماران از طریق استفاده از پیوند بافت همبند زیر اپی‌تلیالی و ۱۲ ناحیه با استفاده از غشاء کلاژن و فضاساز درمان گردیدند

معیارهای ورود عبارت بود از:

-تحلیل کلاس یک با حداقل عمق ۳ میلیمتر در دندان‌های قدامی و پرمولرها، مشکل زیبایی یا حساسیت ریشه (معیار حساسیت دمیدان هوا از طریق پوآر هوا به سطح ریشه دندان به مدت ۳ ثانیه و از فاصله ۲ سانتی‌متر دندان موردنظر و سؤال از بیمار در مورد وجود حساسیت) توانایی کنترل پلاک توسط بیمار

معیارهای خروج از مطالعه عبارت بود از:

وجود بیماری سیستمیک، استعمال دخانیات، وجود علائم التهاب در لثه، وجود پاسخ آلرژیک نسبت به ترکیبات کلاژن، عدم امکان مراجعه در فواصل منظم قبل از جراحی توضیحات کامل به بیمار در مورد نحوه انجام درمان و شرایط آن داده شد و رضایت نامه کتبی کسب گردید و نحوه صحیح برقراری بهداشت آموزش داده شد و جرم‌گیری، صاف کردن سطح ریشه و تصحیح ترمیم های غلط انجام گردید. در مراحل مراجعه بیمار ایندکس پلاک اولری ثبت گردیده و زمانی که میزان این ایندکس به زیر ۲۰ درصد رسید بیماران جهت جراحی آماده بودند.

ارتفاع و عرض تحلیل (RW، RD)، حدچسبندگی(CAL)، عمق شیار لثه(PD)، میزان عرض لثه کراتینیزه (KT)قبل و پس از ۳،۲،۱ و ۶ ماه پس از جراحی اندازه‌گیری شدند. کلیه‌ی اندازه‌گیری‌ها توسط یک نفر و با کمک پروب پریودنتال ویلیامز به دقت ۱ میلی‌متر اندازه‌گیری شد.

[Downloaded from jrds.ir on 2026-02-17]

در گروه CTG روش جراحی به شرح زیر بود:

بعد از انجام بی‌حسی، یک برش افقی با زاویه عمودی در حد CEJدر پاپی مزیال و دیستال دندان مورد نظر و سپس دو برش عمودی آزاد کننده از انتهای برش اول زده و تا مخاط آلوئول تا حدی ادامه یافت که کشش عضلانی بر روی فلپ حذف شده و فلپ بتواند به راحتی کرونالی‌تر از CEJ دندان قرار گیرد. در ناحیه دهنده پیوند (کام) پس از بی‌حسی موضعی، در ناحیه پره مولر ها، دو برش موازی افقی زده شد که برش کرونالی ۲ میلی متر از مارجین دندان‌ها فاصله داشته و برش اپیکالی ۳-۲ میلی متراز برش کرونالی فاصله داشت. نسج پیوندی به کمک پنس از محل خارج شده و بر روی پاپی مجاور ناحیه تحلیل قرار گرفت و به کمک نخ بخیه قابل جذب Plane 0-5در محل گیرنده از طریق بخیه Oscheubein به پریوست ثابت می‌گردد سپس فلپ بر روی نسج پیوندی قرار داده شده و به کمک بخیه Sling کرونالی شده و با کمک بخیه‌های منقطع محل در برش عمودی بطور کامل بسته شد .

در گروه GTR روش جراحی همانند گروه CTG بود با این تفاوت که نیازی به تهیه ماده پیوندی نبوده و در عوض قطعه‌ای از ماده فضاساز Gingistat را به اندازه محل تحلیل یا کمی بیشتر روی ناحیه تحلیل قرار می‌دهیم.

پس از اتمام جراحی به منظور انجام مراقبت های لازم از پانسمان استفاده نگردید و بخیه‌ها ۱۰ روز بعد کشیده شدند. کپسول آموکسی‌سیلین به مدت یک هفته (۵۰۰ میلی‌گرم هر ۸ ساعت) و ایبوبروفن (۴۰۰ میلی‌گرم هر ۶ ساعت) تجویز شد. به بیماران توصیه شد تا دو روز به مدت ۶ هفته روزی ۲ بار دهان خود را با دهانشویه کلرهگزیدین ۰/۲٪ شستشو دهند. به منظور تحلیل آماری یافته‌های مطالعه در درون هر گروه درمانی و بین گروه‌های درمانی در مقاطع زمانی ۱،۲،۳ و ۶ ماه از آزمون Wilcoxon و T-Paired و به منظور مقایسه نتایج دو روش درمانی از آزمون آنالیز واریانس و Mann-U- Whitney استفاده گردید.

یافته ها:

مقایسه تغییرات میانگین شاخص ها قبل و بعد از درمان در گروه GTR نشان داد که:

در زمان های ۱ماه، ۲ماه، ۳ماه و ۶ ماه بعد از درمان، میانگین عمق تحلیل (P=۰/۰۰۱)، عرض تحلیل(P=۰/۰۱)، عمق پروبینگ (P= ۰/۰۴)، سطح چسبندگی کلینیکی (P = ۰/۰۰۱) و میزان لثه کراتینیزه (P = ۰/۰۰۱) کاهش معنی داری نشان داد. (نمودار ۱)

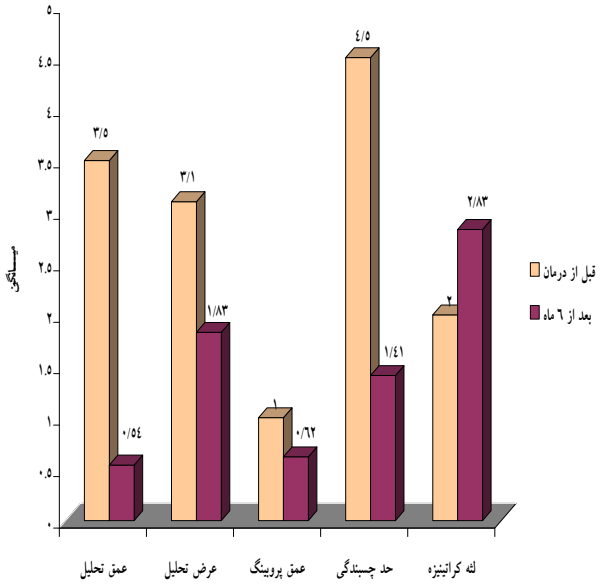

نمودار۱- متغیرهای کلینیکی قبل از جراحی و بعد از ۶ ماه درمان در گروه GTR

مقایسه تغییرات میانگین شاخص ها قبل و یعد از درمان در گروه CTG نشان داد که:

-در زمان های ۱ماه، ۲ماه، ۳ماه و ۶ ماه بعد از درمان، میانگین عمق تحلیل (P=۰/۰۱)، عرض تحلیل(P=۰/۰۱)، عمق پروبینگ (P = ۰/۰۴)، سطح چسبندگی کلینیکی (P = ۰/۰۰۱) و میزان لثه کراتینیزه (P = ۰/۰۰۱) کاهش معنی داری نشان داد. (نمودار ۲)

[Downloaded from jrds.ir on 2026-02-17]

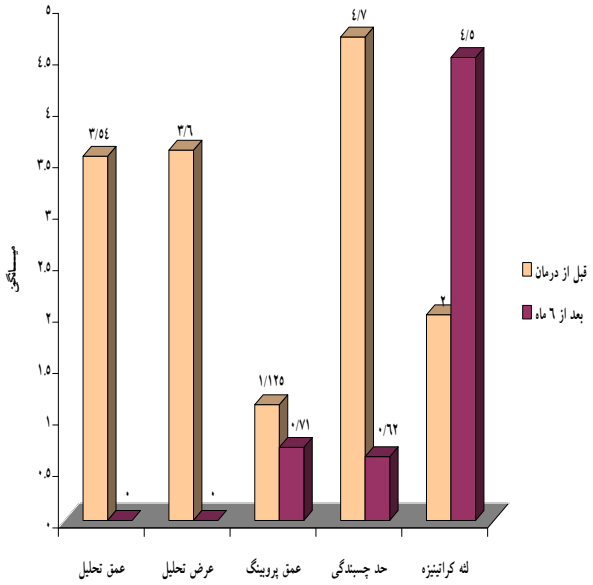

نمودار ۲- متغیرهای کلینیکی قبل از جراحی و بعد از ۶ ماه درمان در گروه CTG

مقایسه تغییرات میانگین شاخص ها قبل و ۶ ماه بعد از درمان بین دو گروه CTG و GTR نشان داد که:

در هر دو روش CTG و GTR بعد از ۶ ماه از درمان، میانگین عمق تحلیل (P = ۰/۰۳۵)، عرض تحلیل لثه‌ای (P = ۰/۰۰۵)، سطح چسبندگی کلینیکی (P = ۰/۰۵)، میزان لثه کراتینیزه (P = ۰/۰۰۰۱) کاهش معنی دار داشته است. ولی میانگین عمق پروبینگ بین دو گروه CTG و GTR اختلاف آماری معنی داری نشان نداد. (P = ۰/۳) (جدول ۱)

جدول ۱- میانگین تغییرات ایجاد شده در شاخص های کلینیکی قبل و ۶ ماه بعد از درمان بین دو گروه CTG و GTR

زمان اندازه‌گیری / متغیر	CTG	GTR	Pvalue
	انحراف معیار ± میانگین	انحراف معیار ± میانگین	
عمق تحلیل	۳/۵۴ ± ۰/۷۸	۲/۹۶ ± ۰/۷۸	۰/۰۳۵
عرض تحلیل	۳/۶۷ ± ۰/۷۸	۱/۷۵±۱/۵۴	۰/۰۰۰۵
عمق پروبینگ	۰/۵ ± ۰/۶۴	۰/۳۷ ± ۰/۴۸	۰/۳
حد چسبندگی	۴/۰۸ ± ۱/۱۴	۳/۰۸ ± ۰/۶۳	۰/۰۰۵
لثه کراتینیزه	۲/۵ ± ۱	۰/۸۳ ± ۰/۷	۰/۰۰۰۱

بحث:

مطالعه حاضر به مقایسه کلینیکی روش پیوند نسج همبندی زیراپی‌تلیالی با تغییری در روش Langer & Langer که عبارت است از حذف اپی‌تلیوم نسج پیوندی و روش بازسازی هدایت شده نسجی با بکاربردن غشاء کلاژن و فضاساز (Gingistat)در درمان تحلیل‌های کلاس I و II میلر پرداخت. Bouchard در سال ۱۹۹۴ به تغییر در روش Langer & Langer همت گماشت. او با این روش ۶۹/۲ درصد پوشش سطح عریان ریشه را بدست آورد.[۱۰] روش او زیبایی بیشتری را در پی دارد ولی با توجه به حجم نسبتا زیاد نسج پیوندی برای کرونالی کردن فلپ، کشش زیادی به فلپ وارد می شود که هر چه این میزان کشش بیشتر باشد تحلیل لثه به میزان کمتری کاهش می یابد.[۱۱]

بر مبنای نتایج حاضر از این تحقیق در هر دو گروه مورد بررسی CTG و GTR از لحاظ میانگین تغییرات بدست آمده در اثر درمان، در شاخص های میانگین پوشش سطوح عریان ریشه، میزان نسج کراتینیزه، عمق پروبینگ، عرض تحلیل لثه و حد چسبندگی کلینیکی تغییرات معناداری بدست آمد.

در این تحقیق میانگین پوشش سطوح ریشه در گروه CTG۱۰۰٪ و در گروه GTR، ۸۲٪ بدست آمد که نشان می دهد که میانگین پوشش سطوح عریان ریشه درگروه CTG بیشتر از گروه GTR می باشد و اکثر محققین نیز در مقایسه کاربرد روش CTG و GTR تفاوتی بین این دو روش از لحاظ پوشش سطوح عریان ریشه نیافتند[۱۲-۱۷] که با نتایج مطالعه حاضر مطابقت دارد ولی نتایج Muller از این لحاظ، با نتایج بدست آمده در مطالعه حاضر تفاوت دارد.[۱۸]

درمورد افزایش میانگین عرض نسج کراتینیزه، در هر دو گروه CTG و GTR مشاهده گردید که این میانگین در گروه CTG و GTR به ترتیب ۲/۵ میلی‌متر و ۰/۸۳ میلی‌متر می‌باشد که تفاوت آنها از لحاظ آماری معنادار بود. (P < ۰/۰۰۰۱) که این مقادیر با نتایج بدست آمده در تحقیقات دیگر توافق دارد[۱۹، ۲۰]

[Downloaded from jrds.ir on 2026-02-17]

دراین تحقیق عمق پروبینگ، در ۷ مورد از روش CTG و ۵ مورد از روش GTR کاهش یافت ولی اختلاف معنی‌داری در دو گروه وجود نداشت. این یافته با نتایج سایر مطالعات توافق دارد[۱۲، ۱۴، ۱۶،۲۱]. اما Rosetti در تحقیق خود کاهش عمق پروبینگ را در گروه GTR ارائه کرده است که با تحقیق حاضر تفاوت دارد.[۲۲]

در این مطالعه میانگین عرض تحلیل در روش CTG بیشتر از روش GTR بود. علت این اختلاف این است که در گروه CTG در هر ۱۲ مورد بدلیل به صفر رسیدن عمق تحلیل، عرض تحلیل نیز به صفر رسیده در صورتی که در گروه GTR تنها در ۶ مورد این میزان به صفر و بقیه اندکی کاهش یافت که از این لحاظ بین این مطالعه و سایر مطالعات توافق وجود دارد [۲۳، ۲۲ و ۱۶-۱۳] اماTatakis [۲۴] در مورد کاهش عرض تحلیل در دو گروه تغییری نیافته است که با مطالعات حاضر و مطالعات دیگر تطابق ندارد. از لحاظ چسبندگی هر دو گروه CTGو GTR کاهش معنی‌داری را پس از درمان نشان دادند ولی گروه CTG کاهش بیشتری را در این شاخص نشان داد ($P < ۰/۰۰۵$). که این نتیجه با نتایج سایر مطالعات همخوانی دارد[۱۶، ۱۴، ۱۲، ۲۲]

نتیجه‌گیری

گرچه هر دو روش درمانی بهبود قابل ملاحظه ای رادر درمان تحلیل لثه به دنبال داشتند اما از لحاظ افزایش میزان عرض نسج کراتینیزه و کاهش حد چسبندگی استفاده از روش CTG نسبت به GTR ارجحیت دارد.

References:

1- Newman MG, Takei HH, Klokkevold PR. Carranza’s clinical periodontology. 11nd ed. St.louis: Elsevier 2012:

2- Wilson RD.Marginal tissue recession in general dental practice: a preliminary study. Int J Periodontics Restorative Dent 1983;3(1):40-53

3-Minsk L. Periodontal soft tissue grafting: the free gingival graft. Compend Contin Educ Dent 2002;23():850-2, 854, 856

4-Sterrett JD. The management of large mucogingival defects with an "epithelial embossed" connective tissue graft. Int J Periodontics Restorative Dent 2008;28(6):577-83.

5- Miller PD Jr. Root coverage with Free Gingival Graft Factors Associate with Incomplete coverage. J Periodontol 1987;58(10):674-81.

6-Lafzi A, Faramarzi M, Shirmohammadi A, Behrozian A, Kashefimehr A, Khashabi E. Subepithelial connective tissue graft with and without the use of plasma rich in growth factors for treating root exposure. J Periodontal Implant Sci 2012;42(6):196-203

7-Thomas LJ, Emmadi P, Thyagarajan R, Namasivayam A. A comparative clinical study of the efficacy of subepithelial connective tissue graft and acellular dermal matrix graft in root coverage: 6-month follow-up observation. J Indian Soc Periodontol 2013;17(4):478-83.

8-Mahn DH. Use of the tunnel technique and an acellular dermal matrix in the treatment of multiple adjacent teeth with gingival recession in the esthetic zone. Int J Periodontics Restorative Dent 2010;30(6):593-9.

9-Melcher AH. On the Repair Potential of Periodontol Tissues. J Periodontol 1976;47(5):256-60.1994;65(10):929-36.

[Downloaded from jrds.ir on 2026-02-17]

10-Bauchard P, Etienne D, Ouhayoun JP, Nilvéus R. Subepithelial Connective Tissue Grafts in the Treatment of Gingival Recessions. J Periodontol 1994;65(10):929-36.
11-Min CK, Wikesjö UM, Park JC, Chae GJ, Pippig SD, Bastone P, et al. Wound healing/regeneration using recombinant human growth/differentiation factor-5 in an injectable poly-lactide-co-glycolide-acid composite carrier and a one-wall intra-bony defect model in dogs. J Clin Periodontol. 2011 Mar;38(3):261-8.
12-Hirsch A, Goldstein M, Goultschin J, Boyan BD, Schwartz Z. A 2-year follow-up of root coverage using sub-pedicle acellular dermal matrix allografts and subepithelial connective tissue autografts. J Periodontol 2005;76(8):1323-8.
13-Nickles K, Ratka-Krüger P, Neukranz E, Raetzke P, Eickholz P. Ten-year results after connective tissue grafts and guided tissue regeneration for root coverage. J Periodontol 2010;81(6):827-36.
14-Cardaropoli D, Tamagnone L, Roffredo A, Gaveglio L. Treatment of gingival recession defects using coronally advanced flap with a porcine collagen matrix compared to coronally advanced flap with connective tissue graft: a randomized controlled clinical trial. J Periodontol 2012;83(3):321-8
15-Felipe ME, Andrade PF, Grisi MF, Souza SL, Taba M, Palioto DB,et al. Comparison of two surgical procedures for use of the acellular dermal matrix graft in the treatment of gingival recessions: a randomized controlled clinical study. J Periodontol 2007;78(7):1209-17.
16-de Souza SL, Novaes AB Jr, Grisi DC, Taba M Jr, Grisi MF, de Andrade PF. Comparative clinical study of a subepithelial connective tissue graft and acellular dermal matrix graft for the treatment of gingival recessions: six- to 12-month changes. J Int Acad Periodontol 2008;10(3):87-94.
17-Dembowska E, Drozdzik A. Subepithelial connective tissue graft in the treatment of multiple gingival recession. Oral Surg Oral Med Oral Pathol Oral Radiol Endod 2007 ;104(3): 1-7.
18- Muller HP, StahL M, Eger T. Root coverage Employing an Envelope technique or Guider Tissue Regeneration with a Bioabsorbable Membrane. J Periodontol 1999;70(7):743-51.
19-Nemcovsky CE, Artzi Z, Tal H, Kozlovsky A, Moses O. A multicenter comparative study of two root coverage procedures: coronally advanced flap with addition of enamel matrix proteins and subpedicle connective tissue graft. J Periodontol 2004;75(4):600-7.
20-Horning GM, Vernino A, Towle HJ 3rd, Baccaglini L. Gingival grafting in periodontal practice: results of 103 consecutive surgeries in 82 patients. Int J Periodontics Restorative Dent 2008;28(4):327-35.
J Periodontol 2013;84(11):1576-85
21-Roman A, Soancă A, Kasaj A, Stratul SI. Subepithelial connective tissue graft with or without enamel matrix derivative for the treatment of Miller class I and II gingival recessions: a controlled randomized clinical trial. J Periodontal Res 2013;48(5):563-72
22-Rosetti EP, Marcatonioni RA, Rossa C Jr, Chaves ES, Goissis G, Marcantonio E Jr. Treatment of Gingival Recession: Comperative study Between subepithelial connective Tissue Graft and Guided Tissue Regeneration. J Periodontol 2000;71(9):1441-7.
23-Kuis D, Sciran I, Lajnert V, Snjaric D, Prpic J, Pezelj-Ribaric S, et al. Coronally Advanced Flap Alone or With Connective Tissue Graft in the Treatment of Single Gingival Recession: A Long-Term Randomized Clinical Trial. J Periodontol 2013;84(11):1576-85
24-Tatakis DN, Trombelli L. Gingival Recession Treatment: Guided Tissue Regeneration with Bioabsorbable Membrane versus Connective tissue Graft. J Periodontol. 2000;71(2):299-307.

[Downloaded from jrds.ir on 2026-02-17]