

## مقایسه دقت دستگاه های رادیوگرافی پانورامیک دیجیتال و CBCT در برآورد فاصله Cortex کف سینوس ماگزایلا تا کرست آلوئول

دکتر احمدرضا طلائی پور<sup>۱</sup> دکتر لادن حافظی<sup>۲</sup> دکتر سپیده گورنگ<sup>۳</sup> دکتر سید مسعود ساجدی<sup>۴</sup> دکتر سمانه یزدان پناه<sup>۵</sup>

۱- استاد گروه رادیولوژی فک و صورت دانشگاه آزاد اسلامی، واحد دندانپزشکی تهران

۲- استادیار گروه رادیولوژی فک و صورت دانشگاه آزاد اسلامی، واحد دندانپزشکی تهران

۳- استادیار گروه رادیولوژی فک و صورت دانشکده دندانپزشکی دانشگاه شهید بهشتی

۴- دندانپزشک

۵- دستیار تخصصی گروه رادیولوژی دانشگاه آزاد اسلامی، واحد دندانپزشکی تهران

### خلاصه:

**سابقه و هدف:** در اعمال جراحی تعیین دقیق موقعیت سینوس ماگزایلا برای اجتناب از آسیب وارده به آن از اهمیت ویژه ای برخوردار است. هدف از مطالعه حاضر، ارزیابی و مقایسه دقت دستگاه های رادیوگرافی پانورامیک دیجیتال و CBCT در تعیین حداقل فاصله کف سینوس ماگزایلا تا کرست آلوئول می باشد.

**مواد و روش ها:** تحقیق به روش توصیفی انجام گرفت. بر روی ۲ جمجمه خشک انسان انجام گرفت. در هر یک از جمجمه ها تعداد ۱۳ ناحیه به فاصله ۵ میلی متری از همدیگر (مجموعاً ۲۶ ناحیه) از ناحیه دندان های ۴ تا ۷ توسط گوتاپرکا علامت گذاری شد. رادیوگرافی پانورامیک دیجیتال و تصویربرداری CBCT تهیه شد. سپس نمونه ها در نواحی علامت گذاری شده برش زده شد و به صورت مستقیم توسط کالیپر دیجیتال با دقت دهم میلی متر اندازه گیری شدند. پس از تنظیم رادیوگرافی ها با فاکتور بزرگنمایی مقادیر با آزمون Wilcoxon و Signed Ranks Test مقایسه شدند.

**یافته ها:** میزان قدر مطلق خطا در تعیین حداقل فاصله کور تکس کف سینوس ماگزایلا تا کرست آلوئول برای CBCT  $0.08 \pm 0.06$  و برای پانورامیک دیجیتال  $0.36 \pm 0.34$  میلی متر بدست آمد و تفاوت معنی داری بین آنها دیده شد. ( $P=0.001$ ) ۱۰۰ درصد نمونه ها در تصویربرداری CBCT و ۶۵/۳ درصد نمونه ها در رادیو گرافی پانورامیک دیجیتال در محدوده قابل قبول  $0.05 \pm$  میلی متر قرار گرفتند.

**نتیجه گیری:** به نظر می رسد روش CBCT در ارزیابی حداقل فاصله کف سینوس ماگزایلا تا کرست آلوئول نسبت به رادیوگرافی پانورامیک دیجیتال دقت بالاتری دارد.

**کلید واژه ها:** رادیوگرافی پانورامیک، CBCT، سینوس ماگزایلا

وصول مقاله: ۹۱/۸/۱۶ اصلاح نهایی: ۹۲/۴/۱۷ پذیرش مقاله: ۹۲/۷/۲۲

### مقدمه:

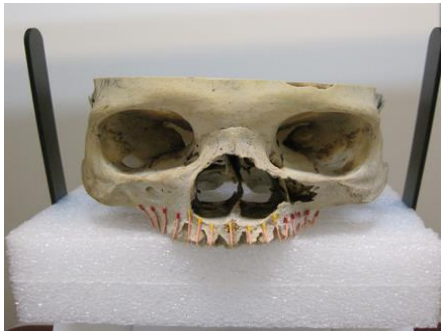استخوانی بیمار، خطر آسیب به ساختارهای مجاور وجود نداشته باشد.<sup>(۱)</sup> باید به این نکته توجه کرد که در حین بررسی موقعیت واقعی سینوس ماگزایلا اشتباهات زیادی رخ می دهد، بنابراین استفاده از دقیق ترین تکنیک جهت بررسی، مورد نیاز است.

رادیوگرافی ابزار اصلی بررسی های پیش از جراحی ایمپلنت را تشکیل می دهد و بررسی های رادیوگرافیک باید به صورت پروتکلی باشد تا ارزیابی های پیش از جراحی و پس از آن را به

یکی از نگرانی ها و دغدغه ها در دندانپزشکی به ویژه در خدمات ایمپلنت در فک بالا، تعیین موقعیت سینوس ماگزایلا است.<sup>(۱)</sup> ورود ایمپلنت به سینوس معمولاً در حین جراحی رخ می دهد. این موضوع گاهی اوقات، منجر به بروز سینوزیت می گردد.<sup>(۲)</sup> جهت قرار دادن ایمپلنت باید محل مناسبی انتخاب گردد تا با استفاده از حداکثر میزان بافت های باقیمانده

# نویسنده مسئول مکاتبات: دکتر سمانه یزدان پناه، تهران خیابان پاسداران نیستان دهم پلاک ۴ رزیدنت بخش رادیولوژی دهان فک و صورت دانشکده دندانپزشکی دانشگاه آزاد اسلامی تهران.

تلفن: ۳-۲۲۵۶۴۵۷۱ پست الکترونیک: samaneyazdanpanah@gmail.com



شکل ۱- نمونه علامت گذاری شده با گوتا پرکا

یکبار توموگرافی CBCT توسط دستگاه Scanora 3Dx ساخت کارخانه Sordex فنلاند و بار دیگر رادیوگرافی پانورامیک دیجیتال توسط دستگاه Cranex D ساخت کارخانه Sordex فنلاند انجام گرفت. تکنیک رادیوگرافی پانورامیک دیجیتال با پارامترهای اکسپوژر S16 و mA10 و kV60 و CBCT با پارامترهای اکسپوژر S8 و mA15 و kV85 انتخاب شد. ضریب بزرگنمایی هر ۲ دستگاه با توجه به مقدار تعیین شده توسط کارخانه سازنده یک به یک در نظر گرفته شد، سپس فاصله کور تکس کف سینوس ماگزایلا تا کرست آلوئول توسط سه نفر متخصص رادیولوژی دهان و فک و صورت در رادیوگرافی پانورامیک دیجیتال توسط برنامه نرم افزاری

(ETIAM و CBCT) توسط برنامه نرم افزاری

(3D On Demand App) ساخت کشور فنلاند بوسیله

خط کش با دقت دهم میلیمتر در رایانه اندازه گیری گردید و بعد از انجام مراحل فوق، نمونه های Dry Skull به دلیل دانسیته پایین استخوانها و ضعیف بودن استخوان ماگزایلا توسط هندپیس مخصوص، در نواحی که قبلاً علامت گذاری شده بود برش خورد تا به صورت مستقیم اندازه واقعی این فواصل برای تک تک نمونهها با روش استاندارد (اندازه گیری روی جمجمه خشک و توسط کالیپر با دقت دهم میلی متر اندازه گیری گردد. اندازه های حاصله روی مقاطع استخوانی در بررسی آماری به عنوان Gold standard مورد استفاده قرار گرفت. برای تجزیه و تحلیل دادهها از نرم افزار SPSS نسخه ۱۹ استفاده شد و قدر مطلق تغییرات شاخصها با آزمون Wilcoxon

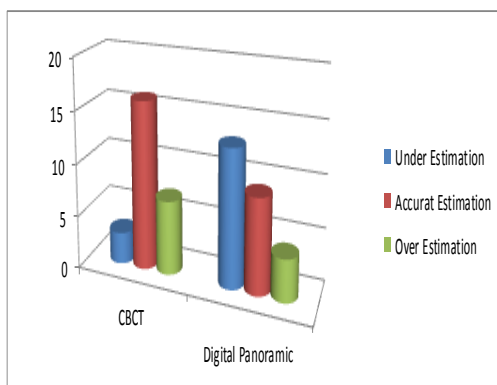
صورت یک قالب استاندارد در آورد تا امکان تکرار رادیوگرافی با شرایط اولیه برای مقایسه دقیق و بررسی های پیگیری بیمار فراهم گردد. (۳) اگر موقعیت سینوس ماگزایلا به درستی تعیین نشود عوارضی مثل سوراخ شدگی سینوس و خونریزی شدید بعد از جراحی بوجود خواهد آمد. بنابراین باید روشی که کمترین دوز ممکن را به بیمار برساند، انتخاب گردد. یکی از روش های رایج در تعیین موقعیت سینوس ماگزایلا رادیوگرافی های پانورامیک می باشد. رادیوگرافی پانورامیک اطلاعاتی در بعد فوقانی-تحتانی و مزبودیستال از موقعیت سینوس می دهد و در ارزیابی های اولیه پیش از جراحی کاربرد دارد. (۳،۴) روش دیگری که در تعیین موقعیت سینوس ماگزایلا استفاده می شود CBCT می باشد که در دهه ۱۹۹۸ معرفی شد. (۴) سیستم تصویربرداری CBCT روشی نسبتاً جدید بوده و اطلاعات زیادی در مورد آن وجود ندارد، دوز مورد استفاده در آن بیشتر از پانورامیک می باشد، همیشه در دسترس نبوده و تفسیر آن برای دندانپزشک به آسانی میسر نیست. (۵،۶) این مطالعه با هدف مقایسه بین دستگاه های پانورامیک دیجیتال و CBCT جهت برآورد فاصله کف سینوس ماگزایلانسیب به کرست آلوئول بر روی جمجمه خشک، در واحد دندانپزشکی دانشگاه آزاد اسلامی تهران در سال ۱۳۹۱ انجام شد.

#### مواد و روش ها:

تحقیق با طراحی توصیفی انجام گرفت. تعداد ۲ جمجمه خشک سالم انسانی در ۲ سمت چپ و راست فک بالا مورد بررسی قرار گرفت. در ابتدا از هر یک از جمجمه ها یک رادیوگرافی پانورامیک تهیه شد تا از کیفیت ریج و محل سینوس های ماگزایلا اطلاعات لازم بدست آید. به منظور تعیین نواحی مرجع، قسمت خلفی در هر نیم فک محدوده بین دندان های ۴ تا ۷ روی سطح باکال از قدام به خلف با فاصله ۵ میلی متری با گوتا پرکای شماره ۲۵ و چسب قطره ای علامت گذاری گردید و در کل ۲۶ ناحیه به عنوان علامت رادیوگرافیک استفاده گردید.

اختلافی بیش از  $(\pm 0/5)$  میلی متر داشتند. این در حالی است که در تکنیک CBCT  $54/6$  درصد نمونه ها در محدوده عدد دقیق  $(\pm 0/1)$  و  $100$  درصد نمونه ها در محدوده قابل قبول  $(\pm 0/5)$  میلی متر قرار گرفتند.

همچنین در روش پانورامیک دیجیتال ۴ مورد  $(15/38)$  درصد Under Estimation و ۱۳ مورد  $(50)$  درصد Over Estimation وجود داشت. در روش CBCT ۷ مورد  $(26/92)$  درصد Over Estimation و ۳ مورد  $(11/54)$  درصد Under Estimation نیز وجود داشت. میزان Under Estimation در روش پانورامیک دیجیتال در محدوده  $0/11$  تا  $1/07$  میلی متر و میزان Under Estimation در روش CBCT  $0/15$  تا  $0/21$  میلی متر بود. میزان Over Estimation در روش پانورامیک دیجیتال در محدوده  $0/37$  تا  $0/78$  میلی متر و این میزان برای روش CBCT  $0/11$  تا  $0/17$  میلی متر بود. (نمودار ۱)



نمودار ۱- توزیع فراوانی انواع تخمین (Estimation) به تفکیک نوع رادیوگرافی در اندازه گیری حداقل فاصله کف سینوس ماگزایلا تا کرست آلوئول

### بحث:

در این مطالعه دقت دستگاه های رادیوگرافی پانورامیک دیجیتال و CBCT در تعیین حداقل فاصله کورتکس کف سینوس ماگزایلا تا کرست آلوئول مقایسه شد. نتایج نشان داد که میزان خط در تخمین فاصله کف سینوس ماگزایلا تا کرست آلوئول در رادیوگرافی CBCT به طور معنی داری کمتر از

مورد قضاوت قرار گرفت و برای مقایسه بین مقادیر حاصل از رادیوگرافی پانورامیک دیجیتال و CBCT با مقادیر واقعی با آزمون Mann-U-Whitney و Signed Ranks Test استفاده شد

### یافته ها:

نتایج بدست آمده از بررسی ها بصورت جدول (۱) دیده می شود، نشان می دهد که در روش رادیوگرافی پانورامیک دیجیتال  $0/36 \pm 0/34$  و در روش CBCT  $0/08 \pm 0/06$  است و بیان گر این موضوع است که CBCT دارای حداقل خطا می باشد. همچنین این آزمون نشان داد که این اختلاف در مورد رادیوگرافی پانورامیک دیجیتال معنی دار  $(P < 0/05)$  ولی در مورد CBCT معنی دار نمی باشد  $(P = 0/53)$ . در مقایسه دو رادیوگرافی در محدوده قابل قبول  $\pm 0/5$  میلی متر، از لحاظ آماری تفاوت معنی داری مشاهده شد.  $(P = 0/001)$

جدول ۱- برآورد فاصله و میزان خطای فاصله کف سینوس تا کرست آلوئول بر حسب دستگاه ها

کیفی	ICC (gold standard)		تفاوت از میزان واقعی	برآورد	نوع رادیوگرافی
	غیر قابل قبول	قابل قبول			
غیر قابل قبول	۹	۱۷	$-0/15 \pm 0/48$	$0/36 \pm 0/34$	دیجیتال
قابل قبول	-	۲۶	$0/01 \pm 0/10$	$0/08 \pm 0/06$	CBCT

میزان ضریب (ICC=Intra Class Correlation Coefficient) در رادیوگرافی پانورامیک دیجیتال در کل نمونه ها  $0/991$  و همین ضریب در CBCT برابر شد، که نشان دهنده میزان تکرار پذیری بسیار بالای CBCT با مقادیر واقعی می باشد و نسبت به روش پانورامیک دیجیتال بهتر بوده است. در این مطالعه در روش پانورامیک دیجیتال  $34/6$  درصد نمونه ها در محدوده عدد دقیق  $0/1 \pm$  و  $65/38$  درصد نمونه ها در محدوده قابل قبول  $(\pm 0/5)$  میلی متر قرار گرفتند و  $34/6$  درصد نمونه ها

فک بالا با سینوس ماگزایلا CBCT تصاویر و اطلاعات بهتری نسبت به پانورامیک تهیه می‌کند.<sup>(۹)</sup>

تعیین موقعیت کانال دندان‌های تحتانی با استفاده از Conventional Spiral Tomography بررسی گردید. نتایج آن نشانگر این بود که هیچ تفاوت معنی‌داری بین اندازه‌های بدست آمده دیده نمی‌شود. بنابراین (Cranex Tome) Spiral Tomography اطلاعات دقیق و جزئیات کافی برای تعیین موقعیت ایمپلنت قبل از جراحی در ناحیه خلفی مندیبل ارائه می‌دهد.<sup>(۱۰،۱۱)</sup>

در مطالعه ای که توسط *De Melo Albert* و همکاران انجام شد. به بررسی مقایسه‌ای بین تصاویر اورتو پانتوموگراف (OPG) و تصاویر توموگرافی Conventional بر روی ۱۹ بیمار به منظور ارزیابی ارتباط بین مولر سوم پایین نهفته و کانال مندیبولار صورت گرفت. نتایج نشان داد که ارتباط معنی‌داری در خصوص تعیین فاصله با اندازه واقعی کانال مندیبولار در توموگرافی کانونشنال در ۷۷/۴ درصد نمونه‌ها مشاهده شده و نهایتاً ارتباط نزدیکی از فاصله اندازه‌گیری شده با فاصله واقعی در توموگرافی کانونشنال در ۹۲/۱ درصد نمونه‌ها مشخص گردیده است.<sup>(۱۰)</sup>

مطالعه *Al-Ekrish* و همکاران در مقایسه دقت و اعتبار Multidetector Computed Tomography (MDCT) و CBCT در بررسی ابعاد مکان ایمپلنت انجام شد. در این تحقیق میانگین خطای قطعی برای MDCT (۰/۷۵) میلی‌متر برای CBCT ۰/۴۹ میلی‌متر بود. اعتبار بین معاینه کنندگان در یک گروه برای MDCT ۰/۹۸ و برای CBCT ۰/۹۵ و در گروه دیگر ۰/۹۹ برای MDCT ۰/۹۵ و برای CBCT بود. اگرچه نتایج مطالعه نشان داد CBCT بطور معناداری دقیق‌تر از MDCT می‌باشد ولی به این نکته نیز اشاره شد که دقت اندازه‌گیری در CBCT بیشتر به اپراتور بستگی دارد.<sup>(۱۲)</sup>

در مطالعه‌ای که در زمینه مقایسه رادیوگرافی پری‌اپیکال و CBCT محدود، جهت تشخیص قبل از درمان دندانهای خلفی ماگزایلا در بیماران کاندید جراحی انجام شد،

رادیوگرافی پانورامیک دیجیتال است و روشی ارجح محسوب می‌گردد.

Bou Serhal و همکاران میزان دقت رادیوگرافی پانورامیک و Conventional Tomography (CT) و Spiral Tomography (ST) برای تعیین موقعیت فورامن منتال ارزیابی کردند. نتایج بدین گونه بود که اندازه‌گیری‌های حاصل از رادیوگرافی پانورامیک تفاوت معنی‌داری نسبت به تصاویر کراس سکشنال (CT و ST) و اندازه‌گیری‌های حین عمل جراحی داشتند. در حالی که CT و ST تفاوت معنی‌داری نسبت به اندازه‌گیری‌های حین عمل جراحی نشان نداده‌اند. بنابراین تکنیک‌های تصویری Cross-Sectional برای طرح ریزی درمان پیش از جراحی‌های ایمپلنت در ناحیه مندیبل پیشنهاد گردید.<sup>(۷)</sup> در مطالعه دیگری که توسط همین نویسندگان انجام شد، دقت اندازه‌گیری دستگاه Spiral Tomography در تعیین کمیت استخوان خلف ماگزایلا به منظور قرار دادن ایمپلنت بررسی شد. در این مطالعه موقعیت سینوس ماگزایلا و ارتفاع استخوان موجود در تعیین طول ایمپلنت دخالت داشتند. از یافته‌های حاصل می‌توان نتیجه گرفت اسپیرال توموگرافی نسل جدید اطلاعات و جزئیات کافی را در طراحی قبل از جراحی ایمپلنت در یک ناحیه بی‌دندانی فراهم می‌آورد.<sup>(۸)</sup> از نقاط ضعف بررسی CT و ST عدم استفاده از مکمل استاندارد در ناحیه کانین پره مولر می‌باشد، که در مطالعه ما در هر دو سمت جمجمه گوتاپرکا قرار داده شده و همچنین هر دو تحقیق که در بالا ذکر شده نسبت به تصویربرداری CBCT دقت کمتری دارند.<sup>(۶)</sup>

Shahbazian و همکاران در مطالعه‌ای به مقایسه میزان و چگونگی اطلاعات بدست آمده از CBCT و رادیوگرافی پانورامیک در دندان‌های خلفی مندیبل پرداختند. با استفاده از این رادیوگرافی‌ها ارتباط بین ریشه دندانهای فک بالا و کف سینوس ارزیابی شد. همچنین وجود بیماریهای پاتولوژیک و پرپودنتیت پری‌اپیکال نیز بررسی شد. نتایج نشان داد در بررسی پاتولوژیک سینوس ماگزایلا و ارتباط دندانهای خلفی

CBCT کشف شد توسط رادیوگرافی پری اپیکال دیده نشده بود.<sup>(۱۳)</sup>

#### نتیجه گیری:

به نظر می رسد روش CBCT در ارزیابی حداقل فاصله کف سینوس ماگزایلا تا کرسست آلوئول نسبت به رادیوگرافی پانورامیک دیجیتال دقت بالاتری دارد.

تصاویر توسط رادیولوژیست و اندودنتیست ارزیابی گردید. تصویربرداری CBCT بطور معنی داری ضایعات بیشتری نسبت به رادیوگرافی PA نشان داد. همچنین ارزیابی ضایعات در ناحیه مولر دوم و یا در نواحی ریشه‌های نزدیک به کف سینوس ماگزایلا توسط رادیوگرافی PA به تنهایی مشکل بوده و تصویربرداری CBCT نسبت به PA یافته‌های بیشتری را نشان می‌دهد و ۳۴ درصد ضایعاتی که توسط

#### References:

- 1- Bou Serhal C, van Steenberghe D, Quirynen M, Jacobs R. Localization of the mandibular Canal using Conventional Spiral tomography: a human cadaver Study. Clin Oral Implants Res 2001;12(3):230-6
- 2- Galindo P, Sánchez-Fernández E, Avila G, Cutando A, Fernandez JE. Migration of implants into the maxillary sinus: two clinical cases. Int J Oral Maxillofac Implants 2005;20(2):291-5.
- 3- Ismail Y, Azarbal M, kapas. Conventional Liner tomography: Protocol for assessing endosseous implant sites. J prosth Dent 1995; 73 :153-7.
- 4- Kaeppler G. Application of cone beam computed tomography in dental and oral medicine. Int J Comput Dent 2010; 13(3):203-19.
- 5- Halazonetis D J. CBCT is not the imaging technique of choice for comprehensive orthodontic assessment. AJO-DO 2012; 14:403-411.
- 6- Scarfe WC, Farman AG, Sukovic P. Clinical Application of CBCT in dental practice. J Can Dent Assoc 2006; 72(1):75-80.
- 7- Bou serhal C, Jacobs R, Flygare L, Quirynen M, Van steenberghe D. preoperative Validation of localization of the mental Foramen. Dentomaxillofac Radiol 2002; 31(1):39-43.
- 8- Bou Serhal C, Jacobs R, Persoons M, Hermans R, van Steenberghe D. The accuracy of spiral tomography to assess bone quantity for the preoperative planning of implants in the posterior maxilla. Clin Oral Implants Res 2000;11(3):242-7.
- 9- Shahbazian M, Vandewoude C, Wyatt J, Jacobs R. Comparative assessment of panoramic radiography and CBCT imaging for radiodiagnosics in the posterior maxilla. Clin Oral Investig 2014;18(1):293-300
- 10- de Melo Albert DG, Gomes AC, do Egitto Vasconcelos BC, de Oliveira e Silva ED, Holanda GZ. Comparison of orthopantomographs and conventional tomography images for assessing the relationship between impacted lower third molar and the mandibular canal. J oral maxillofac surg 2006 ; 64(7):1030-7.
- 11- Levine MH, Goddard AL, Dodson TB. inferior alveolar nerve canal position: A clinical and radiographic study. J Oral Maxillofac Surg 2007;65(3):470-4.
- 12- Al-Ekrish AA, Ekram M. A Comparative study of the accuracy and reliability of MDCT and CBCT in assessment of dental implant site dimension. Dentomaxillofac Radiol 2011;40(2):67-75
- 13- Low KM, Dula K, Burgin W, Von Arx T. Comparison of Periapical Radiography and Limited Cone-Beam Tomography in Posterior Maxillary Teeth referred for apical surgery. J Endod 2008; 34(5):557-562.

