

## گزارش مورد

## ژانت سل گرانولومای مرکزی در ناحیه قدامی فک بالا

دکتر فاطمه سادات فتاح جهرمی<sup>۱</sup> دکتر محمد رضازاری<sup>۲</sup>

۱- دستیار بیماری های دهان، گروه بیماری های دهان، دانشگاه علوم پزشکی کرمان

۲- دانشیار بیماری های دهان، گروه بیماری های دهان، دانشگاه علوم پزشکی کرمان

## خلاصه:

**سابقه و هدف:** گرانولومای سلول ژانت، به طور کلی یک ضایعه‌ی غیر نئوپلاستیک در نظر گرفته می‌شود. با وجود آنکه این ضایعه قبلاً به عنوان گرانولومای ترمیمی سلول ژانت محسوب می‌شد، اما شواهد کمی وجود دارد که این ضایعه پاسخ ترمیمی باشد. بعضی از این ضایعات دارای یک رفتار تهاجمی، مشابه یک نئوپلاسم هستند. بیشتر آسیب‌شناسان فک و صورت دیگر از واژه ترمیمی استفاده نمی‌کنند. امروزه این ضایعات به عنوان گرانولومای سلول ژانت یا عنوان کلی تر ضایعه سلول ژانت، در نظر گرفته می‌شوند.

**گزارش مورد:** در این مقاله، یک مورد ژانت سل گرانولومای مرکزی در ناحیه قدامی فک فوقانی و سمت چپ با نمای رادیوگرافی و سیر بالینی غیر معمول گزارش شد.

**نتیجه‌گیری:** در تشخیص افتراقی تورم‌هایی که در ناحیه قدامی فک فوقانی بروز می‌کند، احتمال ژانت سل گرانولومای مرکزی نیز باید مطرح شود همچنین بررسی هیستوپاتولوژی در تشخیص و انتخاب روش درمانی صحیح ژانت سل گرانولومای مرکزی اهمیت ویژه‌ای دارد.

کلید واژه‌ها: ژانت سل گرانولوما-ضایعه ژانت سل-فک بالا

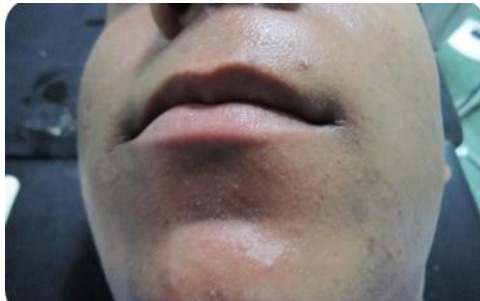وصول مقاله: ۹۰/۷/۱۳ اصلاح نهایی: ۹۰/۸/۲۲ پذیرش مقاله: ۹۰/۹/۲

## مقدمه:

استفاده نمی‌شود.<sup>(۳)</sup> این ضایعه بیش از ۶۰ درصد قبل از سن سی سالگی بوجود می‌آید و در زنان شایع‌تر است. اکثراً بدون علامت بوده و با اتساع بدون درد استخوان تظاهر می‌یابد. در نمای رادیوگرافی ضایعه تک‌حجره و یا چند حجره با حدود مشخص اما غیر کورتیکه به نظر می‌رسد. در نمای هیستوپاتولوژی حضور سلول‌های ژانت چند هسته‌ای در زمینه‌ی حاوی سلول‌های مزانشیمی بیضوی تا دوکی شکل مشاهده می‌شود. استروما ممکن است سست و ادماتوز یا کاملاً سلولار باشد. نواحی خروج گلبول قرمز از رگ و رسوب هموسیدرین دیده می‌شود<sup>(۴)</sup> سنترال ژانت سل گرانولوما به دو نوع مهاجم و غیر مهاجم تقسیم می‌شود. نوع غیر مهاجم در بیشتر مواقع با تورم بدون علامت تظاهر می‌یابد و یا ممکن است در طی رادیوگرافی معمولی کشف شود. اما ضایعه

ژانت سل گرانولومای مرکزی ضایعه داخل استخوانی است که شامل بافت سلولی فیبروزه، کانون‌های خونریزی و تجمع سلول‌های بزرگ چند هسته‌ای می‌باشد.<sup>(۱)</sup> ژانت سل گرانولومای مرکزی در سال ۱۹۵۳ به عنوان یک ضایعه غیرپرولیفراتیو نئوپلاستیک ایدیوپاتیک توسط (Jaffe) گزارش شد.<sup>(۲)</sup> واژه ژانت سل گرانولومای ترمیمی از زمانی مورد تایید قرار گرفت که مشخص شد، ژانت سل گرانولومای مرکزی در واقع یک نوع واکنش ترمیمی استخوانی ثانویه به خون‌ریزی داخل استخوانی یا تروما می‌باشد. اصطلاح ترمیمی در حال حاضر به دلیل اینکه مشخص شده این ضایعه در اصل یک پروسه تخریبی است،

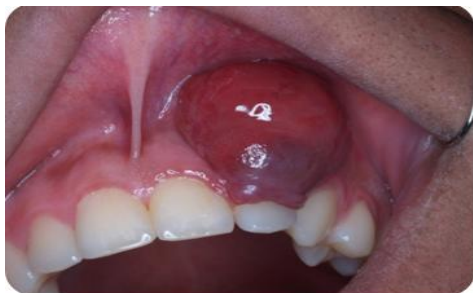صورت طبیعی بود و تغییر رنگی مشاهده نمی‌شد. ناحیه متورم هیچ افزایش دمای موضعی نداشت. در لمس گره‌های لنفی ناحیه هیچ گونه لنفادنوپاتی دیده نشد. بیمار همچنین سابقه‌ی تروما به این ناحیه را ذکر نکرد.



شکل ۱ - تورم منتشر در سمت چپ صورت که باعث محو شدن چین نازولیبیال شده است

بهداشت دهان بیمار بسیار ضعیف بود. در معاینه داخل دهانی توده برجسته با ابعاد ۳×۳ سانتیمتر در سمت لیپال فک بالا مشاهده شد که از مزایا دندان لترال سمت چپ فک فوقانی تا دیستال آن در همان سمت تا عمق وستیبول گسترش یافته بود و گسترش پالاتالی نداشت. ضایعه تمام عرض لثه چسبنده را در بر گرفته بود.

شکل (۲)



شکل ۲ - ضایعه اگزوفیتیک روی لثه که عرض لثه چسبنده را در بر گرفته و تا عمق وستیبول کشیده شده است

سطح ضایعه صاف و در لمس فاقد تموج بود و قوام آن لاستیکی بود. دندان سنترال، لترال، کانین چپ بالا دچار لقی درجه یک شده بودند و وایتالیتی تست نشان داد که دندان‌ها زنده هستند. رنگ ضایعه قرمز ارغوانی و در بعضی نواحی تمایل به کبودی داشت و با تحریک، دچار خونریزی می‌شد. ضایعه با علائم

مهاجم به واسطه علائمی چون درد، رشد سریع، تخریب کورتکس، تحلیل ریشه، جابه‌جایی دندان‌ها و تمایل به عود بعد از درمان مشخص می‌شود.<sup>(۵)</sup> ژانت سل گرانولومای مرکزی در بررسی میکروسکوپی با تومور ژانت سل اشتباه می‌شود ژانت سل، تومور معمولاً بین سنین ۴۰-۲۵ سال و در استخوان‌های بلند بروز کرده و رفتار مهاجم‌تری دارد. در نمای میکروسکوپی آن سلول‌های ژانت استئوکلاستیک با انتشار یکنواخت مشاهده می‌شود. در حالی که در ژانت سل گرانولوما سلول‌های ژانت از نوع جسم خارجی با توده نامنظم بوده و تشکیل حفره نیز مشاهده می‌گردد. در ژانت سل گرانولوما استروما کلاژنیزه یا ادماتوز می‌باشد در حالی که در تومور ژانت سل استروما حاوی سلول‌های تومورال می‌باشد.<sup>(۶)</sup>

این ضایعه طیف وسیعی از نماهای بالینی و رادیوگرافی را نشان می‌دهد که حتی باعث تشخیص غلط ضایعه می‌شود. در بسیاری موارد ژانت سل گرانولومای مرکزی در بررسی هیستوپاتولوژی، تشخیص داده می‌شود. تشخیص صحیح ژانت سل گرانولومای مرکزی و تمایز آن از ضایعاتی که نمای بالینی و سیر کلینیکی مشابه دارند، بسیار اهمیت دارد زیرا این امر باعث انتخاب طرح درمان مناسب و تسریع در روند درمان و جلوگیری از پیشرفت و عود ضایعه می‌گردد. هدف از این گزارش، بررسی یک مورد ژانت سل گرانوم مرکزی با نمای رادیوگرافی و سیر بالینی غیر معمول می‌باشد.

### گزارش مورد:

پسر ۲۰ ساله‌ای با تورم سمت چپ صورت و ضایعه برجسته در لثه لیپال دندان لترال بالا در همان سمت به بخش بیماری‌های دهان دانشکده دندانپزشکی کرمان در مرداد ماه ۱۳۹۰ مراجعه کرد. به گفته بیمار تورم صورت از ده ماه پیش بوجود آمده بود اما ضایعه بافت نرم از پنج ماه پیش آشکار شده بود. بیمار چهار ماه پیش به دندان پزشک مراجعه کرده بود و با تشخیص آبسه ضایعه را جراحی کرده بودند. اما ضایعه پس از سه هفته عود کرده بود. در معاینه خارج دهانی تورمی در سمت چپ صورت مشاهده شد که موجب از بین رفتن چین نازولیبیال شده بود. شکل (۱) پارستری، انسداد یا ترشچی از بینی وجود نداشت. پوست

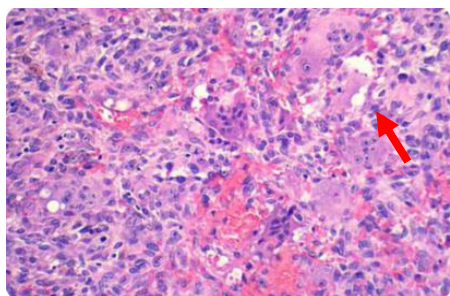
سیستمیک همراه نبود. در تاریخچه پزشکی و خانوادگی بیمار مورد خاصی گزارش نشد. بر پایه تاریخچه و نمای کلینیکی، ژانت سل گرانولومای محیطی و پیوژنیک گرانولوما به عنوان اولین موارد در تشخیص افتراقی قرار داده شدند. ژانت سل گرانولومای محیطی یکی از انواع هیپرپلازی‌های راکتیو است که در پاسخ به یک تحریک مزمن از پریوست، پریدونتال لیگامنت و لثه بوجود می‌آید<sup>(۷)</sup> و وجود سلول‌های ژانت سل چند هسته‌ای در این ضایعه مهمترین تفاوت هیستولوژیک آن با سایر ضایعات راکتیو محسوب می‌شود. این ضایعه فقط بر روی لثه یا ریج آلوئولار رخ می‌دهد. به صورت یک برجستگی ندولر یا پایه دار بروز می‌کند که رنگ آن سرخ یا سرخ متمایل به آبی است. پتانسیل رشد آن محدود است و در اکثر موارد اندازه‌ی آن کوچکتر از دو سانتیمتر است.<sup>(۴)</sup> سطح ژانت سل گرانولوما ی محیطی صاف است مگر آن که بر اثر تروما زخمی شده باشد. این ضایعه معمولاً بی درد است و در اثر دستکاری دچار خونریزی می‌شود.<sup>(۸)</sup> ضایعه ممکن است در بزرگسالان و کودکان رخ دهد.<sup>(۹)</sup> بیشترین شیوع آن در سن سی تا هفتاد سالگی گزارش شده است.<sup>(۷)</sup> شیوع آن در زنان کمی بیشتر از مردان است. این هیپرپلازی اغلب در فک پایین، به خصوص در ناحیه پرمولر یا مولر رخ می‌دهد.<sup>(۱۰)</sup> ممکن است منجر به تحلیل سپتوم‌های بین ریشه‌ای و استخوان آلوئولاری شود که در مجاورت ضایعه قرار دارند. گاهی اوقات، تحلیل استخوان آلوئولار بسیار شدید می‌باشد. در چنین مواردی، تشخیص ژانت سل گرانولومی که از بافت نرم شروع شده و به استخوان زیرین گسترش یافته است، از ژانت سل گرانولومی که از استخوان فک منشا گرفته است و پس از تخریب کورتکس وارد بافت نرم دهان شده است، بسیار مشکل می‌باشد.<sup>(۴)</sup> دندان‌های مجاور ضایعه ممکن است لق و جابجا شوند.<sup>(۱۱)</sup> مورد بعدی که در تشخیص پیوژنیک افتراقی ما قرار گرفت پیوژنیک گرانوما بود، یک ندول خونریزی دهنده که اغلب روی لثه رخ می‌دهد و در صورت عدم حذف عامل محرک، تمایل زیادی به عود پس از جراحی ساده دارد.<sup>(۱۲)</sup> رنگ آن بر حسب عمر ضایعه از صورتی تا سرخ متمایل به ارغوانی متغیر می‌باشد. اندازه پیوژنیک گرانولوما از چند میلی‌متر تا چند سانتیمتر متغیر است و در اکثر موارد حدود یک سانتیمتر

می‌باشد.

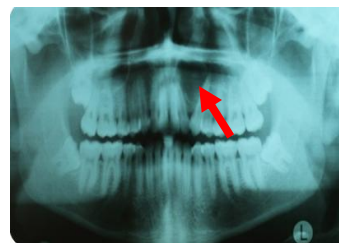این ضایعه مانند ژانت سل گرانولومای محیطی ممکن است منجر به تحلیل استخوان آلوئولار شود که در مجاورت آن قرار دارد این ضایعه منجر به لقی دندان‌های مجاور نمی‌شود.<sup>(۸)</sup> لثه شایعترین محل وقوع پیوژنیک گرانولوما در مخاط دهان است. در لثه بالا شایعتر از لثه پایین است و در قسمت قدامی حفره دهان بیشتر از خلف آن روی می‌دهد. در هر سنی رخ می‌دهد. در زنان کمی شایعتر است.<sup>(۴)</sup> ضایعه‌ای که در تشخیص افتراقی سوم مطرح شد فیبرومای اسیفیهی محیطی بود این ضایعه فقط در ناحیه لثه مشاهده می‌شود و در هیچ ناحیه دیگری غیر از مخاط دهان بوجود نمی‌آید. از نظر کلینیکی رنگ آن از صورتی کم‌رنگ تا قرمز آلبالویی متغیر است. به طور تیپیک در ناحیه‌ی پایی بین دندانانی مشاهده می‌شود. این تکثیر واکنشی تحت این نام خوانده می‌شود، زیرا شواهد بافت شناسی نشان دهنده کلسیفیکاسیونی است که در زمینه‌ی استرومای پرسلول فیبرو بلاستیک دیده می‌شود. فیبرومای اسیفیهی محیطی در نوجوان‌ها و بالغین جوان اتفاق می‌افتد و در زنان شایع‌تر است.<sup>(۱۲)</sup> اندازه آن معمولاً کمتر از دو سانتیمتر است و ممکن است منجر به جابجایی و لقی دندان‌های مجاور و تحلیل استخوان آلوئولار زیرین شود.<sup>(۴،۸)</sup> با توجه به محل ضایعه و سن بیمار تشخیص افتراقی بعدی تومور ادنتوژنیک ادنوماتوئید بود که یک تومور غیر شایع است که اغلب در دهه ی دوم زندگی بروز پیدا می‌کند یک تومور بدون درد با رشد آهسته که در ارتباط با دندان غایب بروز می‌کند. در ۷۰ درصد موارد در فک فوقانی و در ناحیه ی دندان انسیزور و کانین و پرمولر رخ می‌دهد و می‌تواند باعث جابه جایی دندان مجاور و اتساع فک شود و به صورت محیطی و مرکزی بروز کند. نوع خارج فولیکولی ادنتوژنیک ادنوماتوئید تومور در تشخیص افتراقی ضایعه مورد نظر قرار گرفت.<sup>(۴)</sup> در بررسی نمای رادیوگرافی پری اپیکال جابجایی دندان مجاور دیده شد. ضایعه لوسنت با بردر مشخص اسکروتیک در بین ریشه‌های دندان لترال و کانین سمت چپ فک بالا مشاهده گردید. در رادیوگرافی پانورامیک رادیولوسنسی به شکل قطره اشک با بردر منظم در بین ریشه‌های دندان لترال وانسیزال سمت چپ فک بالا مشاهده می‌شد که ریشه‌های این

دو دندان را از هم جدا کرده بود (شکل ۳)

در طی جراحی با برداشت فلپ، درگیری شدید استخوانی فک بالا و جابجایی دندان‌ها دیده شد و ابعاد ضایعه خارج شده  $۱/۳ \times ۲/۴ \times ۳/۲$  سانتی‌متر گزارش گردید (شکل ۴)

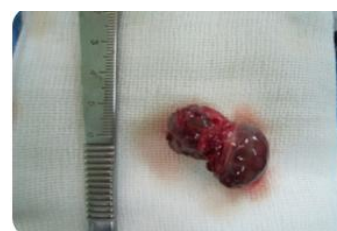

شکل ۵- نمای هیستوپاتولوژیکی نمایانگر سلول‌های ژانت چند هسته‌ای با بزرگنمایی  $40\times$  و رنگ آمیزی هماتوکسیلین-انوزین (فلش قرمز)



شکل ۳- رادیولوگرافی با حدود واضح (فلش قرمز) در ناحیه دندان لترال و کانین سمت چپ بالابه همراه جابجایی دو دندان مذکور

در بررسی هیستوپاتولوژی، تعداد زیادی سلول ژانت چند هسته‌ای در استرومای پر سلول حاوی سلول‌های مزانشیمال دوکی شکل و گرد و کانون‌های خونریزی مشاهده گردید. سلول‌های ژانت متعدد بوده و انتشار نامنظم داشتند. یگمان هموسیدرین نیز مشاهده شد. بر اساس این یافته‌ها تشخیص ژانت سل گرانولومای مرکزی برای ضایعه گذاشته شد. ژانت سل گرانولومای مرکزی یک ضایعه پرولیفراتیو غیر نئوپلاستیک با اتیولوژی ناشناخته است. بروز آن در فک تحتانی شایعتر از فک فوقانی است.<sup>(۱۳)</sup> اکثر ضایعاتی که در فک تحتانی رخ می‌دهند، در قدام مولر اول ایجاد شده و غالباً از خط میانی عبور می‌کنند.<sup>(۴)</sup> لیکن در مورد حاضر ضایعه در فک بالا ایجاد شده بود. ابراهیمی و همکاران یک مورد ژانت سل گرانولومای مرکزی در خلف فک فوقانی سمت راست که از ناحیه دندان انسیزور تا دیستال دومین مولر با بورد نامنظم کشیده شده بود در یک دختر جوان ۱۵ ساله گزارش نمودند که تورم در سطح لبیال و پالاتال همان سمت مشاهده می‌شد. اما ضایعه تنها به صورت مرکزی بود و به بافت نرم دست اندازی نکرده بود.<sup>(۶)</sup>



شکل ۴- ابعاد ضایعه پس از برداشت آن

سلول‌های ژانت متعدد بوده و انتشار نامنظم داشتند. پیگمان هموسیدرین نیز مشاهده شد (شکل ۵) بر اساس این یافته‌ها و با توجه به نمای رادیوگرافیک بالینی ضایعه و شروع آن با علائم داخل استخوان تشخیص ژانت سل گرانولومای مرکزی برای ضایعه گذاشته شد سپس جهت بررسی بیماری هایپر پاراتیروئیدیسم آزمایش کلسیم، فسفر و آلکالین فسفاتاز برای بیمار گذاشته شد و با توجه به طبیعی بودن این آزمایشات تشخیص جهت ژانت سل گرانوم مرکزی اعلام شد. بیمار پس از انجام جراحی در طول ۶ ماه ۳ مراجعه به بخش بیماری‌های دهانی داشت و تاکنون عودی گزارش نشده است.

بحث:

در بررسی هیستوپاتولوژی، تعداد زیادی سلول ژانت چند هسته‌ای در استرومای پر سلول حاوی سلول‌های مزانشیمال دوکی شکل و گرد و کانون‌های خونریزی مشاهده گردید. سلول‌های ژانت متعدد بوده و انتشار نامنظم داشتند. یگمان هموسیدرین نیز مشاهده شد. بر اساس این یافته‌ها تشخیص ژانت سل گرانولومای مرکزی برای ضایعه گذاشته شد. ژانت سل گرانولومای مرکزی یک ضایعه پرولیفراتیو غیر نئوپلاستیک با اتیولوژی ناشناخته است. بروز آن در فک تحتانی شایعتر از فک فوقانی است.<sup>(۱۳)</sup> اکثر ضایعاتی که در فک تحتانی رخ می‌دهند، در قدام مولر اول ایجاد شده و غالباً از خط میانی عبور می‌کنند.<sup>(۴)</sup> لیکن در مورد حاضر ضایعه در فک بالا ایجاد شده بود. ابراهیمی و همکاران یک مورد ژانت سل گرانولومای مرکزی در خلف فک فوقانی سمت راست که از ناحیه دندان انسیزور تا دیستال دومین مولر با بورد نامنظم کشیده شده بود در یک دختر جوان ۱۵ ساله گزارش نمودند که تورم در سطح لبیال و پالاتال همان سمت مشاهده می‌شد. اما ضایعه تنها به صورت مرکزی بود و به بافت نرم دست اندازی نکرده بود.<sup>(۶)</sup>

Medha و همکاران نیز یک مورد ژانت سل گرانولومای مرکزی که در نمای رادیوگرافی از ناحیه اولین پرمولار سمت راست تا دیستال دومین مولر با بورد نامنظم کشیده شده بود گزارش کردند که تورم تنها در ناحیه کام مشاهده می‌شد.<sup>(۵)</sup> در نمونه حاضر نیز، قدام فک بالا سمت چپ ناحیه دندان کانین ولترال دچار ضایعه شده بود با این تفاوت که ضایعه در قدام

فک بوده و به بافت نرم تهاجم کرده بود. در حالی که دو سوم ضایعات در فک پایین یافت می‌شوند و ناحیه قدام مولرها شایعترین محل درگیری است.<sup>(۱۵،۵)</sup> تروما یک عامل اصلی برای شروع ضایعه محسوب می‌شود.<sup>(۱۶)</sup> اما در این مورد بیمار گزارشی از سابقه تروما نداشت. گزارش‌ها میزان عود در این ضایعه را ۱۳-۲۲ درصد ذکر نموده‌اند که فروم پی‌گیری بیماران را نشان می‌دهد.<sup>(۱۶،۱۷)</sup>

و بیمار مورد گزارش در این مقاله پس از سه جلسه پی‌گیری در طی ۶ ماه از لحاظ بالینی و رادیوگرافیک نشانه‌های عود نداشت.

در پایان پیشنهاد می‌شود ژانت سل گرانولومای مرکزی در تشخیص افتراقی تورم‌هایی که در نواحی قدام فک فوقانی بروز می‌کند نیز مطرح شود هر چند مکان شایع بروز ضایعه نمی‌باشد.

\*\*\*\*\*

## References:

- 1-Ahuja P,Rathore AS,Chhina S,Manchanda A. Aggressive Central Giant Cell Granuloma Mmimicking Giant Cell Tumor.Inter National Journal of Case Reportand Image.2011;2(2):5-10
- 2-Doria G,Rindani K,Purani J,Mehta R.Central Giant Cell Granuloma: Acase Report. Journal of Dental Science.2010;2(1):42-43
- 3-Cohen MA, Hertzanu Y. Radiologic Features, Including Those Seen With Computed Tomography, Of Central Giant Cell Granuloma Of The Jaws. Oral Surg Oral Med Oral Pathol. 1988 Feb;65(2):255-61.
- 4-Neville B, Damm D, Allen C, Bouquot J.Oral and maxillofacial pathology;W.B. Saunders ;2009.p. 518-522, 626-628
- 5-Nandimath KR,NakmasurVG, Babshet M P. Central Giant Cell Granuloma - A Rare Presentation . WebmedCentral ORAL MEDICINE .2011Jan;2(1):1-9
- 6-Ebrahimi H,YazdaniJ,PourshahidiS,TaghaviZenouz A,Mehdipour M.Central Giant Cell Granuloma Of The Posterior Maxilla:A Case Report Journal of Dental Research,Dental Clinics.Dental Prospect.2009;2(2):71
- 7-Strassburg M , Knoll G. Disease of The Oral Mucosa:Acoloratlas.2nded. Chicago:Quintessence; 1994.p.445,475-8
- 8-Colman GC,Nelson JF. Principle of Oral Diagnosis.StLouis:MosbyYear Book1993,p:303-304,352-88
- 9-Prabhu SR,Wilson DF,Daftary DK, et al.Oral Diseases In Tropics. London:Oxford University Press1992:288-9
- 10- KatsikerisN,Kakarantza-AngelopoulouE, AngelopopoulosAP.Peripheral Giant Cell Granuloma:Clinicopathologic Study of 224 new Cases and Review of 956reported Cases. Int J Oral Maxillofac Surg. 1988 Apr;17(2):94-9.
- 11- Staelesen NH,Nielsen JS.Bronchogenic Metastasis To The Gingiva. Oral Surg Oral Med Oral Pathol. 1992 Nov;74(5):561-2
- 12- GreenberMS,Gl M,Ship JA.Burket'Oral Medicine.11<sup>th</sup>edition.Hamilton.Bcdeckerinc;2008.p.133-134
- 13- Sidhu MS, Parkash H, Sidhu SS. Central Giant Cell Granuloma Of Jaws-Review of 19 cases. Br J Oral Maxillofac Surg. 1995 Feb;33(1):43-6
- 14- Spraggs PD, Roth J, Young-Ramsaran J, Goodwin WJ. Giant Cell Reparative Granuloma Of the Maxilla. Ear Nose Throat J. 1997 Jul;76(7):445-6, 9.
- 15- WoodNK,Goaz PW.Differential Diagnosisof Oral And Mmaxillofaciallesions.5th ed. st Louis:Mosby ;1997.P.323-325
- 16- Walstad WR, Fields T, Schow SR, McKenna SJ. Expansile Lesion Of The Anterior Maxilla. J Oral Maxillofac Surg. 1999 May;57(5):595-9.
- 17- Harris M. Central giant cell granulomas of the jaws regress with calcitonin therapy. Br J Oral Maxillofac Surg. 1993 Apr;31(2):89-94.
- 18- Davis JP, Archer DJ, Fisher C, Wimalawansa SJ, Baldwin D. Multiple Recurrent Giant Cell Lesions Associated With Highcirculating Levels Of Parathyroid Hormone Related Peptide In A Young Adult. Br J Oral Maxillofac Surg.1991Apr;29(2):102-5