

## پاپیلوم معکوس سینوس با تهاجم به پوست صورت و تغییر به اسکواموس سل کارسینوما

دکتر شیمافرزاده<sup>۱</sup> # دکتر عباس خدایاری<sup>۲</sup> دکتر پگاه برونوش<sup>۳</sup> دکتر فاطمه مشهدی عباس<sup>۴</sup> سینا جعفری<sup>۵</sup>

- ۱- استادیار گروه آسیب شناسی فک و صورت دانشکده دندانپزشکی، دانشگاه علوم پزشکی بابل
- ۲- دانشیار گروه جراحی فک و صورت دانشگاه علوم پزشکی شهید بهشتی
- ۳- استادیار گروه رادیولوژی فک و صورت دانشکده دندانپزشکی، دانشگاه علوم پزشکی شیراز
- ۴- استادیار گروه آسیب شناسی فک و صورت دانشکده دندانپزشکی، دانشگاه علوم پزشکی شهید بهشتی
- ۵- دانشجوی دندانپزشکی، کمیته تحقیقات دانشجویی، دانشکده دندانپزشکی، دانشگاه علوم پزشکی بابل

### خلاصه:

**سابقه و هدف:** پاپیلومای معکوس (Inverted Papilloma) شایع ترین فرم پاپیلومای سینونزال می باشد که در حدود ۷۰-۵۰ درصد پاپیلومای سینونزال و ۴-۵ درصد تومورهای سینونزال را تشکیل می دهند. این ضایعه پتانسیل بالایی برای تهاجم موضعی و تغییرات بدخیمی دارد.

**گزارش مورد:** مردی ۴۳ ساله با شکایت خروج چرک از ناحیه پوست گونه در ۶ ماه گذشته به بیمارستان طالقانی مراجعه کرد. بررسی رادیوگرافیک توده ای را در سینوس ماگزیلاری سمت راست با تهاجم به دیواره داخلی و خارجی سینوس بدون تجاوز به کف حفره چشم نشان داد. بیوپسی انسینال از سمت کامی ضایعه صورت گرفت. بنابر یافته های هیستوپاتولوژیک پاپیلوم معکوس سینوس که به SCC تبدیل شده بود تشخیص داده شد.

**نتیجه گیری:** پاپیلومای معکوس تمایل زیادی به عود مجدد و تغییرات بدخیم شدن دارد. لذا جراحی کامل ضایعه و پیگیری طولانی مدت برای این ضایعه شدیداً توصیه می شود. مقاله حاضر موردی از پاپیلومای معکوس سینوس را نشان میدهد که به دلیل امتناع بیمار از درمان کامل تغییر بدخیمی پیدا کرده است.

**کلید واژه ها:** پاپیلومای معکوس، تهاجم، بدخیمی، سینوس ماگزیلاری.

وصول مقاله: ۸۹/۷/۱ اصلاح نهایی: ۸۹/۸/۱۴ پذیرش مقاله: ۸۹/۹/۲۰

### مقدمه

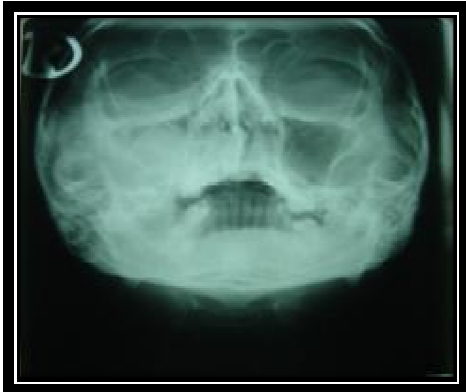همچون تهاجم بوده، گاهی قابلیت تبدیل به کارسینوم سلول سنگفرشی را دارد<sup>(۱)</sup>. عوامل مستعد کننده تبدیل پاپیلومای معکوس به بدخیمی ها هنوز ناشناخته اند. همچنین این موضوع که کارسینوما به صورت همزمان یا جدا از هم در پاپیلومای معکوس اتفاق می افتد نیز ناشناخته است<sup>(۲)</sup>.

بررسی ها و تحلیل های هیستولوژی نشان داده اند که روند بدخیم شدن این ضایعه از طریق یکسری رخداد های به هم پیوسته و پشت سرهم می باشد<sup>(۳)</sup>. این ضایعه معمولاً در دیواره های جانبی سینوس و یا در سینوس های اطراف حفره بینی تشکیل می شود. متوسط سن درگیری این ضایعه ۵۵ سالگی

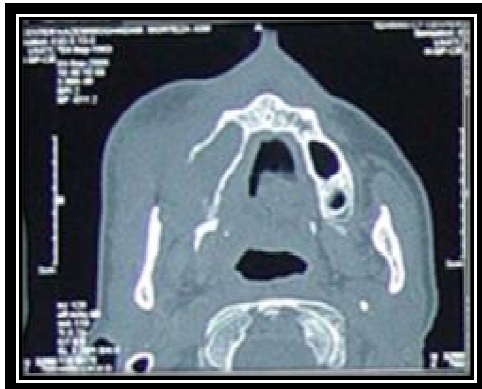پاپیلومای مجاری سینونزال ضایعه ای خوش خیم می باشد که در نتیجه تکثیر موضعی سلول های مخاط این مجاری بوجود می آیند<sup>(۱)</sup>. این ضایعه ۴-۵ درصد تومورهای سینونزال را تشکیل می دهد<sup>(۲)</sup>. این ضایعه بر اساس ویژگی های هیستوپاتولوژی دارای سه نوع شامل:

۱- قارچی شکل (Fungi Form)، ۲- معکوس (Inverted) و دارای سلول های استوانه ای (Cylindrical Cells) می باشد. پاپیلومای معکوس یا "Schneiderian Papilloma" شایع ترین فرم پاپیلومای سینونزال می باشد که دارای خصوصیات

درگیری ارگانهای دیگر را نشان نداد. در نمای رادیوگرافی واترز توده ای در سینوس سمت راست دیده می شد. تصاویر CT Scan و رادیوگرافی واترز توده ای را در سینوس با درگیری استخوان کورتیکال باکال و پرفوریشن آن نشان می داد که شبیه به ضایعات بدخیم بود (شکل ۲ و ۳). می شود.



شکل ۲- نمای رادیوگرافی واترز، توده ای در سینوس سمت راست ماگزایلا مشاهده می گردد.



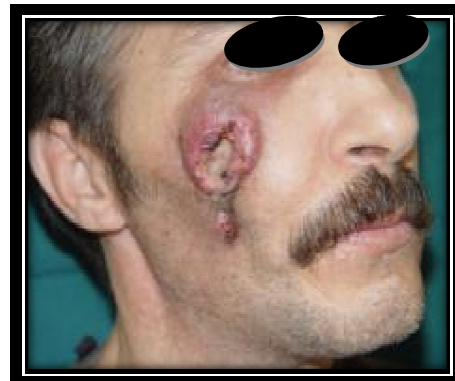شکل ۳- نمای CT scan، پرفوریشن دیواره باکال سمت راست مشاهده می گردد.

چشم و سینوس سمت مقابل دست نخورده به نظر می رسید و انحراف سپتوم بینی به سمت چپ دیده می شد. بررسی CTscan توده ای هموزن را در سینوس سمت راست با ادم بافت های نرم ناحیه شبیه به انفیلتره تومورال نشان می داد (شکل ۴).

است و بیشترین شیوع را در مردان دارد (۵).  
در بیشتر موارد، پاپیلومای سینونزال بدون علامت بوده و در طی رادیوگرافی های معمول روتین دندانپزشکی یافت می شوند. در برخی از موارد نیز احساس پرشدگی، خونریزی و ترشح چرک از بینی و تغییر شکل بینی گزارش شده است (۶).  
بدخیمی های سینونزال یکی از علل مرگ و میر می باشد (۷).  
پاپیلومای معکوس همچنین با ویروس پاپیلومای انسانی در مواری زیادی همراه بوده است (۴-۵). درمان اصلی ضایعه جراحی کامل می باشد اگرچه طرح درمان با توجه به وسعت درگیری و محل تومور تعیین می شود (۵).

### گزارش مورد

مردی ۴۳ ساله با مشکل تریسموس و خروج چرک از گونه در اسفند ماه سال ۱۳۸۶ به بیمارستان طالقانی تهران مراجعه کرد. بنا بر اظهار بیمار خروج چرک از شش ماه قبل شروع شده بود. بیمار مورد نظر به مواد مخدر از طرق خوراکی، استنشاقی و تزریقی اعتیاد داشت و از نظر وضعیت جسمانی ضعیف بود. در معاینات بالینی زخمی با اندازه تقریبی ۳ سانتی متر در گونه، با حاشیه ای برجسته و مشخص که در مرکز دچار نکروز شده بود، مشاهده گردید.  
این ضایعه در نمای بالینی شبیه به عفونت های قارچی و کارسینوم بازوسلولار بود. (شکل ۱)



شکل ۱- در این شکل زخم با مرکز نکروزه در پوست گونه راست بیمار دیده می شود.

استخوان زایگوما در بعضی نواحی اکسپوز بود و احساس بی حسی پوست در ناحیه وجود داشت. در معاینه داخل دهانی زخمی در کام مشاهده گردید که تا وستیبول باکال گسترش یافته بود. بررسی های کبد و کلیه و اسکن کلی بدن و CBC هیچ نوع

شکل ۶- نمای هیستوپاتولوژی ضایعه تهاجم سلول های تومورال به بافت همبند نشان می دهد. (بزرگ نمایی ۱۰۰×)

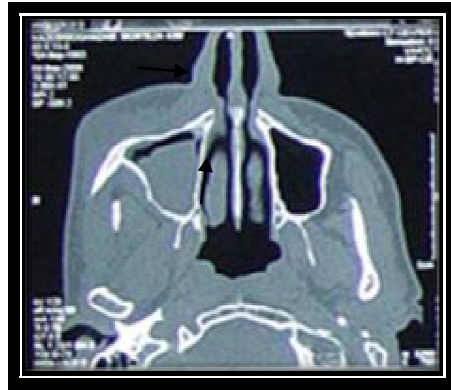تشخیص نهایی میکروسکوپی پاپیلومای معکوس سینونزال بود که به SCC تغییر شکل یافته بود. به نظر می رسد این ضایعه از دیواره های سینوس ماگزیلاری منشا گرفته و سپس گسترش آن به مخاط آلوتولار و وستیبول باکال، باعث سوراخ شدن پوست شده بود. این سوراخ شدگی همراه با درگیری عضله ماستر و در نهایت باعث تریسموس شده بود.

طرح درمان "Endoscopic Endonasal Surgery" به همراه درمانهای تکمیلی بود ولی به خاطر وضعیت جسمانی، بیمار از قبول جراحی امتناع کرد و رادیوتراپی با پروتکل SCC برای فرد در نظر گرفته شد. در پی گیری شش ماهه بیمار بعد از درمان، زخم وسیع سطح پوست بهبود یافته بود اما علایمی شامل کاهش میدان دید و دقت بینایی به دلیل گسترش فوقانی تومور دیده شد.

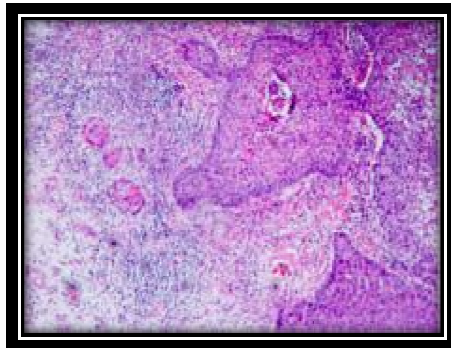
در ادامه بیمار از انجام درمانهای مربوطه امتناع کرد و یک سال پس از تشخیص ضایعه و درمانهای اولیه در تابستان ۱۳۸۷ به دلیل گسترش تومور و متاستاز مغزی فوت کرد.

#### بحث

پاپیلومای معکوس شایع ترین فرم پاپیلومای سینونزال می باشد که پتانسیل بسیار زیادی برای تهاجم موضعی و تغییرات بدخیمی دارد. در موارد علامت دار ضایعه با انسداد یکطرفه بینی خود را نشان می دهد و در سایر موارد کاملاً بدون علامت است<sup>(۸)</sup>. میزان عود حدود ۹٪ و میزان تغییرات بدخیمی ۷٪ و میزان مرگ و میر بیماران در ۳ سال حدود ۴۰٪ گزارش شده است<sup>(۹ و ۵)</sup>. به دلیل احتمال مرگ و میر ناشی از بیماری معاینه و فالوپ بیماران خصوصاً از راه بررسیهای اندوسکوپیک بعد از تایید تشخیص لازم می باشد<sup>(۷)</sup>. بخشایی و همکارانش مورد مشابهی از پاپیلومای معکوس را گزارش کرده اند<sup>(۱)</sup>. همچنین میرزا و همکاران جراحی و برداشت کامل ضایعه همراه با پیگیری طولانی مدت جهت تشخیص عود مجدد ضایعه را پیشنهاد کرده اند<sup>(۹)</sup>. مطالعات جدید ارتباط افزایش بروز مارکرهایی همچون Survivin، Fascin و Desmogelin را با بروز تغییرات بدخیمی در پاپیلوماهای سینونزال مطرح می کنند<sup>(۱۲ و ۱۱)</sup> که مطالعه ما از نظر بررسی ایمنو هیستوشیمیایی این نشانگر محدودیت داشت. در مورد قدرت تشخیصی MRI در افتراق موارد با احتمال بالاتر بروز تغییرات بدخیمی از سایر موارد اختلاف نظر وجود دارد<sup>(۱)</sup>

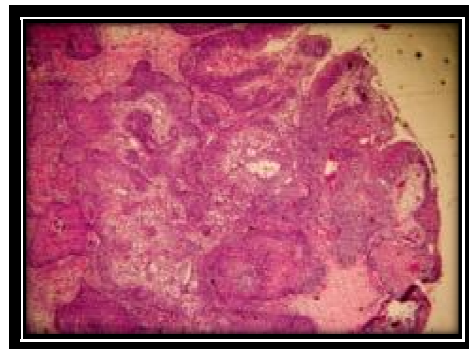


شکل ۴- نمای CT scan، توده ای در سینوس ماگزیل سمت راست مشاهده می گردد.



شکل ۵- نمای هیستوپاتولوژی ضایعه همراه با تکثیر اپیتلیوم و پاپیلاهای سطحی آن را نشان می دهد. (بزرگ نمایی ۴۰×)

بیوپسی انسینال از زخم قسمت کام تکثیر اپیتلیوم سنگفرشی مطبق بصورت برجستگیهای پاپیلوماتوز که در بافت همبند زیرین نفوذ کرده بودند را نشان می داد (شکل ۵) که در آن در بعضی قسمتها تغییرات دیسپلاستیک و تهاجم سلولهای تومورال به بافت همبند زیرین بصورت تک سلول و دستجات مشاهده می شد. (شکل ۶)



### نتیجه گیری

به نظر می رسد پاپیلوم معکوس سینوس قابلیت تغییرات بدخیمی به اسکواموس سل کارسینوما و تهاجم به پوست را دارد و انجام درمان کامل و پیگیری بیماران توصیه میشود.

<sup>۱۴۳</sup> اگرچه مشاهده هیپرستوز منشا تومورال ضایعه و ضخیم شدن استخوان بصورت plaque like درگیری دیواره طرفی بینی و ضخیم شدگی بصورت Cone-shaped درگیری دیواره های سینوسهای پارانازال را محتمل می کند<sup>(۱۵)</sup> اما در مورد نمونه مورد بررسی ما این علائم مشاهده نشد. با توجه به احتمال متاستاز پاپیلومای معکوس به مغز، ریه، استخوان و کبد انجام MRI قبل از جراحی مفید می باشد<sup>(۱۶)</sup> که از بیمار ما CT scan به عمل آمد. روشهای جراحی از رینوتومی پارالترونازال تا روشهای محافظه کارانه تر مثل جراحی اندوسکوپیک متغیر می باشد که روش اخیر از نظر کاهش هزینه بیمار و مشکلات بعد از عمل و بستری شدن در بیمارستان دارای برتری بوده و بررسی فراوان بوردر تومور در حین جراحی در کاهش احتمال عود کمک کننده می باشد<sup>(۱۷)</sup>.

## References:

1. Bakhshae M, Talebmehr M, Taiebi Meibodi N, Razmara N: A case of neglected inverted papilloma with invasion to the skin. *Dentomaxillofac Radiol* 2007 May; 36(4):245-8.
2. Ridder GJ, Behringer S, Kayser G, Pfeiffer J: [Malignancies arising in sinonasal inverted papillomas]. *Laryngorhinootol* 2008 Nov; 87(11):783-90.
3. Kim JY, Yoon JK, Citard MJ, Bartra PS: The prevalence of human papilloma virus infection in sinonasal inverted papilloma specimens classified by histological grade. *Am J Rhinol* 2007 Nov-Dec; 21(6): 664-669.
4. Neville BW, Dam DD, Allen CM, Bouquot JE: *Oral and Maxillofacial pathology*. Philadelphia: Saunders co; 2009. p. 369.
5. Marx R, Stern D: *Oral and Maxillofacial pathology*. Chicago: Quintessence co; 2003. p. 263.
6. Fasunla AJ, Lasisi AO. Sinonasal malignancies: A 10-year review in a tertiary health institution. *J Natl Med Assoc* 2007 Dec; 99(12): 1407-10.
7. Ondzotto G, Nkoua-Mbon JB, Peko JF, Galiba J: [Inverted naso-sinusal papilloma: analytic study on 13 cases]. *Rev Laryngol Otol Rhinol (Bord)* 2005;126(2):115-20.
8. Lawson W, Le Benger J, Som P, Bernard PJ, Biller HF: Inverted papilloma: an analysis of 87 cases. *Laryngoscope* 1989Nov;99(11):1117-24.
9. Mirza S, Bradley PJ: Sinonasal inverted papillomas: recurrence and synchronous and metachronous malignancy. *J Laryngol Otol* 2007 Sep; 121(9): 857-64.
10. Liang J, Gao S, Zhang J, Ao H, Wei X, Luo H: [Expression of Survivin and Bcl-2 in sinonasal inverted papilloma], *Lin Chung Er Bi Yan HoU Tou Jing Wai Ke Za Zhi*. 2009 Oct ;23(20):933-5.
11. Wang AL, Liu HG, Zhang Y : Increased expression of fascin associated with malignant transformation of sinonasal inverted papilloma. - *Chin Med J (Engl)* 2007Mar 5;120(5):375-9.
12. Yousem DM, Fellows DW, Kennedy DW, Bolger WE, Kashima H, Zinreich SJ: Inverted papilloma: evaluation with MR imaging. *Radiology* 1992Nov; 185(2):501-5.
13. Jeon TY, Kim HJ, Chung SK, Dhong HJ, Kim HY, Yim YJ, Kim ST, Jeon P, Kim KH : Sinonasal inverted papilloma: value of convoluted cerebriform pattern on MR imaging. *AJNR Am J Neuroradiol* 2008Sep;29(8):1556-60.
14. Lee DK, Chung SK, Dhong HJ, Kim HY, Kim HJ, Bok KH: Focal hyperostosis on CT of sinonasal inverted papilloma as a predictor of tumor origin. *AJNR Am J Neuroradiol* 2007Apr;28(4):618-21
15. Oikawa K, Furuta Y, Nakamaru Y, Oridate N, Fukuda S: Preoperative staging and surgical approaches for sinonasal inverted papilloma. *Ann Otol Rhinol Laryngol* 2007Sep;116(9):674-80.
16. Dellagi K, Micheau C, Marandas P, Negrier B: [Nasal-sinusal inverted papillomas]. *Bull Cancer* 1986;73(5):513-25. [Article in French]
17. Busquets JM, Hwang PH: Endoscopic resection of sinonasal inverted papilloma: a meta-analysis. *Otolaryngol Head Neck Surg* 2006Mar; 134(3):476-82.