ارتباط بین تراکم ماست‌سلها و ریز عروق خونی با grade و stage بیماران مبتلا به کارسینوم سلول سنگفرشی دهان

دکتر محمود سینا[۱]، دکتر خدیجه ابدال[۲]، دکتر سینا قرطاسی[۳]، دکتر مصطفی محمودی[۴]، دکتر امیرعلا آغبالی[۵#]

۱- استادیار،گروه آسیب شناسی دهان،دانشکده دندانپزشکی،دانشگاه علوم پزشکی تبریز، ایران

۲-استادیار،گروه آسیب شناسی دهان،دانشکده دندانپزشکی،دانشگاه علوم پزشکی ایلام،ایران

۳- دندانپزشک

۴- استادیار،گروه آسیب شناسی دهان،دانشکده دندانپزشکی،دانشگاه علوم پزشکی بیرجندایران

۵- دانشیارگروه آسیب شناسی دهان،دانشکده دندانپزشکی،دانشگاه علوم پزشکی تبریز،ایران

خلاصه:

سابقه و هدف: کارسینوم سلول سنگفرشی، شایع ترین بدخیمی حفره دهان می‌باشد که Gradeو stage مهمترین عوامل تعیین کننده پیش آگهی در این تومور می‌باشند. ماست‌سل‌ها از طریق آنژیوژنز در پیشرفت تومور نقش بسزایی دارند. هدف از انجام این مطالعه ارتباط تراکم ماست سلها و ریز عروق خونی باstage و grade در بیماران کارسینوم سلول سنگفرشی دهان بود.

مواد و روش ها: این مطالعه از نوع توصیفی بود که میزان ماست سل ها و میزان ریز عروق خونی در ۸۷ نمونه مورد بررسی قرار گرفت. رنگ آمیزی ماست سل ها و ریز عروق خونی به روش ایمونوهیستوشیمی انجام گرفت. داده‌های بدست آمده از مطالعه بوسیله روشهای آماری توصیفی و آزمون ANOVA و ضریب همبستگی اسپیرمن و به کمک نرم افزار آماری SPSS/16 مورد تحلیل آماری قرار گرفتند .

یافته ها: میزان تراکم ماست سلها در اطراف تومور ۶۰/۰۷±۱۵/۱۸ و در داخل تومور ۵۱/۸۴±۱۰/۶۳ بود و میزان ریز عروق خونی در اطراف تومور ۴۶ /۷۹±۹/۶۱ و در داخل تومور ۴۱/۴۵±۷/۶۲ بود. بین میزان ماست سل با میزان ریز عروق خونی همبستگی وجود داشت. (r=۰/۷۷) میزان ماست سل و ریز عروق خونی رابطه مثبتی با Grade و Stage داشتند. میزان ماست سل و ریز عروق خونی، پیش بینی کننده متاستاز به غدد لنفاوی گردن بود. (P<۰/۰۵)

نتیجه گیری: به نظر می رسد تراکم ماست سل ها و ریز عروق خونی میتواند به عنوان یک عامل تعیین کننده grade و متاستاز لنف نودهای گردنی در اسکواموس سل کارسینوماهای دهان مورد استفاده قرار گیرد.

واژگان کلیدی: کارسینوم سلول سنگفرشی، ماست سل،ریز عروق خونی، پیش آگهی، سرطان دهان

وصول مقاله: ۹۴/۲/۶ اصلاح نهایی: ۹۴/۹/۷ پذیرش مقاله: ۹۴/۹/۲۷

مقدمه:

اسکواموس سل کارسینوما شایعترین بدخیمی حفره دهان به شمارمی‌رود.[۱] علیرغم پیشرفتهایی که در روش‌های شناسایی این تومور انجام شده بقای ۵ ساله این بیماران بسیارکم است [۲،۳] تعیین stage و grade مهمترین عوامل دخیل در پیش آگهی و درمان scc هستند، اما از آنجایی که این تومررفتارهای بیولوژیکی متغیری را نشان می‌دهد، حتی گاهی باتوجه به نمای هیستوپاتولوژیک و stage بیماری پروگنوزآن قابل پیش‌بینی نیست. تشکیل عروق خونی همانطورکه درشرایط فیزیولوژیک دربافت رخ می‌دهد در رشد وگسترش سلولهای تومورال و سرطانی نقش بسیار مهمی ایفا می‌کند. تومورها رشد عروق خونی میزبان راتحریک می‌کنند که به آن آنژیوژنزگفته میشودکه برای رشد مداوم تومورو متاستاز لازم است.[۴،۵] عوامل آنژیوژنز وابسته به تومور،یا به واسطه سلولهای تومور تولید می‌شود یا ممکن است ازسلولهای التهابی که در تومور پخش شده‌اند منشا بگیرند. واکنش بین سلولهای تومور و سلولهای سیستم دفاعی بدن ومیزان ریز

نویسنده مسئول مکاتبات: دکتر امیرعلا آغبالی تلفن: ۰۴۱۱۳۲۹۴۸۱۶ پست الکترونیکی: pathologist1357@yahoo.com

[Downloaded from jrds.ir on 2025-07-05]

[DOR: 20.1001.1.20084676.1394.12.4.3.6]

عروق خونی می‌تواند رفتار بیولوژیکی تومور را تحت تاثیر قرار دهد و از این ارتباط می‌توان به عنوان عاملی برای پیشگویی شرایط و تعیین وضعیت بیمار استفاده کرد. در میان سلولهای دفاعی بدن نقش ماست سلها به عنوان نوعی عامل پیشگویی کننده وتحریک کننده آنژیوژنز مطرح شده است.[۶،۷] رفتارهای متفاوتی از این سلول در تومورهای مختلف گزارش شده است. توانایی تولید سایتوکاینهای مختلف این تفاوت رفتاری "ماست‌سلها" را تا حدودی توجیه می‌کند. ماست سلها سایتوکائینهای متعدد مرتبط باتومورها نظیرسرین پروتئازهای تریپیتاز وکیماز،IL8, TGF-β , TNF, NGFراترشح میکنند. فاکتورهایFGF-2وVEGF،سبب رشد تومورو وسیله گسترش ذخایرخونی و آنژیوژنز به واسطه ماتریکس خارج سلولی می‌شوند. [۸] حضور "ماست‌سلها" گاهی موجب مقاومت دربرابرتومورویابالعکس تحریک فعالیت تکثیری در تومورها می‌شود.[۹] درسرطانهای پروستات،لنفوم ودستگاه گوارش افزایش تراکم ماست سلها با نتایج درمانی ضعیف همراه بوده است. [۱۰-۱۲] اما در بعضی مطالعات به نقش محافظتی ماست سلها درسرطان اشاره شده است.[۱۳] در یک مطالعه آزمایشگاهی مشخص شد که ماست سلهااثربازدارندگی روی تکثیرسلولهایscc مخاط دهان را دارند[۱۲]، در حالیکه درمطالعه حیوانی انجام شده دیگر، فعالیت ماست سلها همراه با افزایش تکثیرسلولهای تومورال حفره دهان بوده است. [۱۴] با توجه به اینکه فرآیند آنژیوژنزدرسرطانها، تعیین کننده رفتارتومورو بیانگر بروز متاستاز به غددلنفاوی می‌باشد.[۱۵] به نظر میرسد بتوان با در نظر گرفتن حضور ماست‌سلها و مطالعه عملکرد آنها در تشکیل ریزعروق خونی درداخل واطراف تومور، متاستازهای لنفاوی وstageو gradeتومور را بررسی کرد.

مواد و روش ها:

در این مطالعه توصیفی بیماران مبتلا به SCC دهان که تحت درمان جراحی قرار گرفته بودند مورد بررسی قرار گرفتند. حجم نمونه براساس مطالعه محتشم و همکاران با استفاده از نرم افزار medcalk محاسبه گردید که ۸۷ نمونه برآورده شد.[۱۶] نمونه‌های مورد مطالعه از بیمارانی که در سالهای ۱۳۸۶ تا ۱۳۹۰ در انستیتو کانسر، تحت جراحی به علت ابتلا به کارسینوم سلول سنگفرشی حفره دهان قرار گرفتند و به طور همزمان تحت درمان بیماری دیگری(آلرژی، عفونت و ...) نبودند انتخاب شدند. بیمارانی که اطلاعات بالینی آنها در پرونده ناقص بود و نمونه هایی که دارای میزان کافی از ضایعه به منظور رنگ‌آمیزی ایمونوهیستوشیمی بودند و بیمارانیکه تحت "Ultraviolent Radiation" بودند از مطالعه حذف شدند . برای مشخص شدن Grade تومور، از بلوکهای پارافینی موجود در آرشیو بخش پاتولوژی برش ۵ میکرومتری تهیه شده و به روش معمول هماتوکسیلین- ائوزینوفیل رنگ آمیزی شد سپس با میکروسکوپ نوری توسط ۲ پاتولوژیست براساس معیارهای کتاب مرجع مورد ارزیابی قرار گرفت.[۱۵] بررسی میزان تراکم ماست سلها از روش ایمنوهیستوشیمی با استفاده از:

anti mast cell tryptase primary monoclonal antibody (;code;M7052 Dako,GlostrupDanmark)انجام شد .[۱۳]

اسلایدهای رنگ آمیزی شده زیر میکروسکوپ نوری با درشت نمایی ×۴۰۰ تحت مطالعه قرار گرفت .با استفاده از مقایسه با نمونه شاهد مثبت (بافت لوزه انسان) از صحت رنگ آمیزی ماست سل ها اطمینان حاصل شد.

تعداد ماست سلها با استفاده از نشانگر تریپتاز(tryptase) در استرومای تومور که واحد بیشترین رنگ پذیری بودند به صورت (hot Spot) ارزیابی شدند. ارزیابی در ۵ نقطه در اطراف تومور (استرومای مجاور اپیتلیوم) و نیز در ۵ نقطه در داخل تومور (نواحی عمقی‌تر تومور) به صورت جداگانه انجام شد. [۱۶]

با استفاده از مقایسه با نمونه شاهد مثبت (همانژیوم) از صحت رنگ آمیزی اطمینان حاصل گردید.[۱۳]

اسلایدهای رنگ آمیزی شده زیر میکروسکوپ نوری با درشت نمایی×۴۰۰ برابر تحت مطالعه قرار گرفت. تعداد عروق خونی با استفاده از نشانگر CD34 در استرومای تومور که واجد بیشترین رنگ پذیری بود ارزیابی شد.

[Downloaded from jrds.ir on 2025-07-05]

[DOR: 20.1001.1.20084676.1394.12.4.3.6]

ارزیابی در ۵ نقطه در اطراف تومور (استرومای مجاور اپیتلیوم) و نیز در در ۵ نقطه در داخل تومور (نواحی عمقی تر تومور) به صورت جداگانه انجام شد. [۱۶]

بین تراکم ماست سل ها و ریز عروق خونی با Grade و Stage ضریب همبستگی پیرسون گرفته شد و نیز آزمون T بین دو گروه انجام شد.

یافته ها:

در این مطالعه ۸۷ بیمار مبتلا به سرطان دهان با میانگین سنی ۵۶/۷۴±۱۷/۶۱سال (در محدوده ۲۱ تا ۸۶ سال) مورد بررسی قرار گرفتند. ۵۱ نفر(۵۸/۶٪) مرد بوده و زبان(۵۸/۶٪) ، شایعترین محل ابتلا بود.

میزان تراکم ماست سلها در اطراف تومور ۶۰/۰۷±۱۵/۱۸ و در داخل تومور ۵۱/۸۴±۱۰/۶۳ بود و میزان ریز عروق خونی در اطراف تومور ۴۶ /۷۹±۹/۶۱ و در داخل تومور ۴۱/۴۵±۷/۶۲ بود .شکل (۲و ۱)

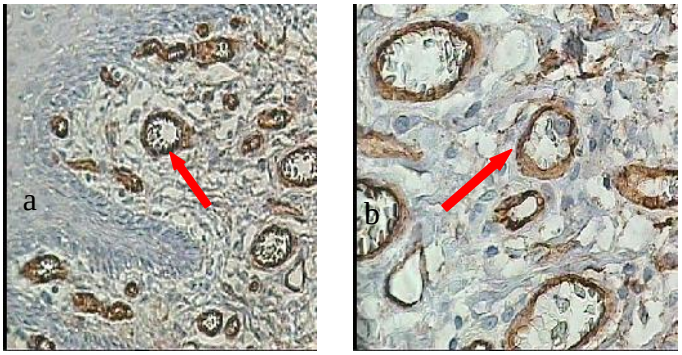

شکل ۱- مثبت شدن آنتی بادی CD34 ریز عروق خونی در SCC , با بزرگنمایی (a) 100× و (b) 200×

نتایج آزمون ضریب همبستگی اسپیرمن نشان داد که همبستگی آماری معنی داری بین میزان ماست سلها و میزان ریز عروق خونی در اطراف تومور وجود داشت. ($p<۰/۰۰۱$) , ($r_s= 0.77$).

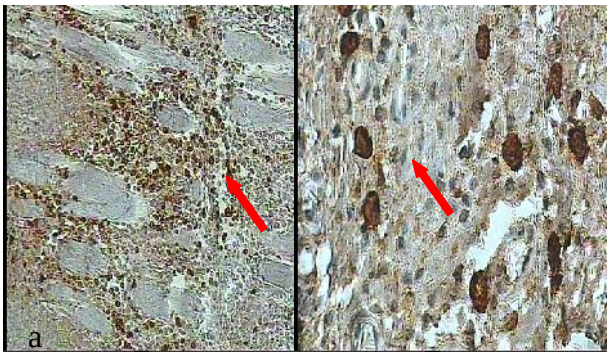

شکل ۲- مثبت شدن آنتی بادی تریپتاز ماست سل در SCC , با بزرگنمایی (a) 200× و (b) 400×

میزان ماست سل ها در تومورهای با درجه تمایز بافتی مختلف، تفاوت معنی داری داشت. ($P<۰/۰۰۱$) جدول (۱)

جدول ۱- میزان تراکم ماست سل و ریز عروق خونی براساس گرید هیستوپاتولوژی

Grade درجه هیستو پاتولوژی	تراکم ماست سل		تراکم ریز عروق خونی	
	اطراف تومور	داخل تومور	اطراف تومور	داخل تومور
Grade I	۵۱/۲۴±۱۰/۷۹	۴۹/۳۹±۷/۳۰	۴۲/۱۴±۸/۰۸	۳۷/۴۵±۵/۶۴
Grade II	۶۵/۴۴±۸/۷۷	۵۷/۹۱±۹/۸۱	۵۱/۱۵±۸/۷۴	۴۵/۰۳± ۷/۲۵
Grade III	۷۰/۰۶±۱۴/۶۹	۶۰/۴۴±۷/۹۰	۵۳/۱۱±۹/۰۸	۴۷/۴۴±۷/۳۵

میزان ریز عروق خونی در تومورهای با درجه تمایز بافتی مختلف، تفاوت معنی داری داشت. ($P<۰/۰۰۱$) جدول (۲)

جدول ۲- میزان تراکم ماست سل و ریز عروق خونی بر اساس مرحله کلینیکی (Stage)

(مرحله کلینیکی) Stage	تراکم ماست سل		تراکم ریز عروق خونی	
	اطراف تومور	داخل تومور	اطراف تومور	داخل تومور
Stage I	۵۳/۲۱±۱۰/۲۲	۴۵/۷۱±۸/۰۵	۴۱/۹۳±۸/۳۷	۳۶/۷۹±۵/۴۳
Stage II	۵۳/۹۷±۱۱/۷۷	۴۶/۱۷±۷/۸۹	۴۳/۹۳±۶/۳۶	۳۷/۵۰±۵/۲۱
Stage III	۶۱/۹۶±۱۷/۳۸	۵۵/۱۷±۱۱/۳۸	۴۸/۱۳±۹/۰۹	۴۳/۰۹±۷/۳۴
Stage IV	۷۱±۱۳/۴۲	۶۰/۱۰±۷/۵۵	۵۵/۲۹±۷/۳۲	۴۸/۷۱±۵/۵۴

میزان ماست سل ها و ریز عروق خونی در تومورهای مربوط به بیماران دارای متاستاز به غدد لنفاوی گردن و بیماران بدون

[Downloaded from jrds.ir on 2025-07-05]

[DOR: 20.1001.1.20084676.1394.12.4.3.6]

متاستاز به غدد لنفاوی مورد مقایسه قرار گرفت. نتایج نشان داد که میزان ماست سل و نیز میزان ریز عروق خونی در داخل و خارج تومور در نمونه های دارای متاستاز به غدد لنفاوی به طور معنی داری بیشتر از نمونه های بدون متاستاز به غدد لنفاوی گردن است. (P<۰/۰۵).جدول (۳)

جدول ۳- میزان تراکم ماست سل و ریز عروق خونی بر اساس متاستاز به لنف نود

متاستاز به لنف نود	تراکم ماست سل		تراکم ریز عروق خونی	
	اطراف تومور	داخل تومور	اطراف تومور	داخل تومور
(منفی) Negative	۵۳±۱۰/۴۷	۴۶/۱۱±۷/۶۶	۴۲/۴۷±۷/۷۲	۳۷/۶۵±۴/۵۴
(مثبت) Positive	۷۲/۲۲±۱۴/۳۹	۶۱/۶۹±۷/۲۸	۵۴/۲۲±۷/۹۱	۴۷/۹۷±۶/۱۸

بحث:

تراکم ریز عروق خونی (Microvascular density)در رشد و گسترش سلولهای تومورال، قابلیت و یا متاستاز آنها نقش بسیار مهمی ایفا می‌کند.[۴،۵] در مطالعه حاضر، همبستگی بین میزان ماست‌سلها و میزان ریز عروق خونی وجود دارد. مطالعات اخیر درتومورهای توپر بدخیم نشان داده‌اند که ماست سلها ممکن است نقشی در آنژیوژنز تومور داشته باشند و احتمالاً تعداد ماست سلها یک نشانه پیشگویی کننده می‌باشد.[۶،۷،۱۸] چندین عامل آنژیوژنیک از جمله VEGFدر ماست سلها شناخته شده است، تریپتاز موجود در ماست سلها، نیز ممکن است یک فاکتور آنژیوژنیک باشد.[۸]

مطالعه جعفری و همکاران نشان داده بود که میزان ماست سلها در اطراف تومور و داخل تومور متفاوت است به همین دلیل در این مطالعه میزان ماست سلها به صورت جداگانه در اطراف تومور(استرومای زیر اپیکیوم) و داخل تومور (نواحی عمقی تر و تهاجمی تومور) شمارش گردید.[۱۷]

در مطالعه ای که توسط Zaidi و همکاران صورت گرفت نتایج مطالعه نشان داد نقش ماست سلها در تومورها ارتباط مستقیم با پیامدهای بالینی بیماران دارد و مهار کردن ماست سل ها میتواند به عنوان یک هدف درمانی جدید برای درمان سرطانها و رشد تومور مطرح شود که نتایج این مطالعه با تحقیق حاضر از لحاظ تراکم ماست سل در رشد و پیشرفت تومور مشابه است.[۱۹] در مطالعه Sharma و همکاران نیز، همبستگی بین میزان ماست سل و ریز عروق خونی، وجود داشت.[۲۰]

در تحقیقی که توسط Anuradhaو همکارانش انجام شد نتایج مطالعه نشان داد که رابطه مثبتی بین افزایش تعداد تراکم ماست سل و پیشرفت تومور وجود داشت که نتایج این مطالعه با تحقیق حاضر از لحاظ بررسی ضایعات بدخیم همخوانی دارد.[۲۱]

در این مطالعه بین میزان ماست سل و grade تومور، رابطه مثبتی وجود داشت به طوری که تومورهای با تمایز ضعیف تر دارای ماست سل بیشتری از تومورهای تمایز یافته داشتند. که مشابه مطالعه Sharma و همکاران می باشد.[۲۰]

در مطالعه‌ای دیگر، با افزایش grade ، میزان ماست سل، کاهش یافته است که متفاوت با مطالعه حاضر می باشد. البته در آن مطالعه برای مشاهده ماست سل ها، از رنگ آمیزی تولوئیدن بلو استفاده شده است.[۲۱]

نتایج چند مطالعه دیگر نشان داد که تراکم ماست سل ها نقش مهمی در پیشرفت تومور دارد که این نتایج با نتایج تحقیق حاضر مشابه است.[۲۱-۲۴]

در این مطالعه رابطه مثبتی بین grade و میزان ریز عروق خونی وجود داشت که مشابه سایر مطالعات است. [۱۹،۲۱]

در مطالعه Astekar و همکاران، با افزایش grade ، میزان ریز عروق خونی کاهش نشان داد که با نتیجه مطالعه ما، متفاوت است که این تفاوت میتواند به علت حجم نمونه کم مطالعه Astekar باشد.[۲۵]

نتایج مطالعه حاضر نشان داد که میزان ماست سلها و ریز عروق خونی در داخل و اطراف تومور در مراحل مختلف بالینی بیمار متفاوت است. که مشابه سایر مطالعات است. [۲۶-۲۹]

[Downloaded from jrds.ir on 2025-07-05]

[DOR: 20.1001.1.20084676.1394.12.4.3.6]

نتایج مربوط به میزان ماست سل و ریز عروق خونی در تومورهای دارای متاستاز به لنف نود و تومورهای بدون متاستاز نشان داد که تفاوت معنی‌داری بین میزان ماست سل و ریز عروق خونی در این دو گروه وجود دارد به طوریکه میزان ماست سل می‌تواند به عنوان یک عامل پیش بینی کننده برای متاستاز به غدد لنفاوی مورد استفاده قرار گیرد. Souza و همکاران نیز عنوان داشته اند که میزان ریز عروق خونی میتواند پیش بینی کننده متاستاز به غدد لنفاوی در scc لب باشد که مشابه مطالعه ما میباشد [۲۶].Sugiura و همکاران نشان دادند که میزان تراکم عروق لنفاوی میتواند پیش بینی کننده متاستاز به غدد لنفاوی گردن در مبتلایان به SCC دهان باشد.[۲۷]

نتیجه گیری:

به نظر می رسد ماست سل ها باعث تحریک رگ سازی در SCC دهان شده و در پیشرفت این تومور نقش داشته باشند.

References:

1.Vieira FL, Vieira BJ, Guimaraes MA, Aarestrup FM. Cellular profile of the peritumoral inflammatory infiltrate in squamous cells carcinoma of oral mucosa : Correlation with the expression of ki67 and histologic grading. BMC Oral Health 2008;8:25.

2.Sharma B, Srivam G, Saraswathi TR, Sirapathasundharam B. Immunohistochemical evaluation of mast cells and angiogenesis in oral squamous cell carcinoma. Indian J Dent Res 2010;21(2):260-5

3.Kalra M, Rao N, Narda K, Rehman F, Girish KL, Tippu S, et al. The role of mast cells on angiogenesis in squamous cell carcinoma.Med Oral Patol Oral Cir Bucal ,2012;17(2): 190-6.

4.Manpert K, Nirmala Rao, Kanwardeep Nanda, Farzan Rehman, KL. Girish. The role of mast cells on angiogenesis in oral squamous cell carcinoma . Med Oral Patol Oral Cir Bucal 2012 ;17(2): 190–6.

5.Sharma B, Sriram G, Saraswathi TR, Sivapathasundharam B. Immunohistochemical evaluation of mast cells and angiogenesis in oral squamous cell carcinoma . Indian J Dent Res 2010 ;21(2):260-5.

6.Tomita M, Matsuzaki Y, Edagawa M, Shimizu T, Hara M, Sekiya R,etal.Association of mast cells with tumor angiogenesis in esophageal squamous cell carcinoma. Dis Esophagus 2001; 14(2): 135-8.

7.Jahanshahi G, Sabaghian M . Comparative immunohistochemical analysis of angiogenesis and mast cell density in oral normal mucosa and squamous cell carcinoma. Dent Res J (Isfahan) 2012; 9(1):8-12

8.Conti P, Castellani ML, Kempuraj D, Salini V, Vecchiet J, Tete S, et al. Role of mast cell in tumor growth. Ann Clin Lab Sci 2007;37(4):315-22.

9.Liu J, Zhang Y, Zho J, Yang Z,Li D, Katirai F, et al. Mast cell: insight into remodeling a tumor microenvironment. Cancer Metastasis Rev 2011;30(2):177-84.

10.Gulubova M, Vlaykova T. Progostic significance of mast cell number and microvascular density for the survival of patients with primary colorectal cancer. J Gastroenterol Hepatol 2009;24(7):1265-75

11.Taskinen M, Karjalainen-Lindsberg ML, Leppä S. Prognostic influence of tumor infililtrating mast cells in patients with follicular lymphoma treated with rituximab and CHOP. Blood 2008;111(9):4664-7.

12.Fleischmann A, Schlomm T, Kollermann J, Sekulic N, Huland H, Mirlacher M et al. Immunological microenvironment in prostate cancer. High mast cell densities are associated with favorable tumor characteristic and good prognosis. The prostate , 2009; 69:976-81.

13. Ch'ng S, Sullivan M, Yuan L, Davis P, Tan ST.Mast cells dysregulate apoptotic and cell cycle genes in mucosal squamous cell carcinoma . Cancer Cell Int 2006 19;6:28.

14.Aromando RF, Perez MA. Heber EM, Trivillin VA, Tomasi VH, SchwintAE,et al .Potential role of mast cells in hamster cheek pouch carcinogenesis. Oral Oncol 2008; 44(11):1080-7.

[Downloaded from jrds.ir on 2025-07-05]

[DOR: 20.1001.1.20084676.1394.12.4.3.6]

15.Neville BW, Damm DD, Allen CM, Bouquot JE. Oral and Maxillofacial pathology. 3nd ed. St. Louis: Elsevier Inc; 2009:P: 409-18.
16.Mohtasham N, Babakoohi S, Salehinejad J, Montaser-Kouhsari L, Shakeri MT, Shojaee S,etal.Mast cell density and angiogenesis in oral dysplastic epithelium and low and high grade oral squamous cell carcinoma . Acta Odontol Scand 2010;68(5):300-4
17.Jaafari Z, Ashkavandi M, Moshref , F Mashhadi Abbas S, Sargolzaie N, Taghavi . Evaluation of CD31 Expression and Mast cell count in Dysplastic lesions and Squamous cell carcinoma of the oral cavity. Iranian Red Crescent Medical Journal 2010; 12(3):272-6.
18. Iamaroon A1, Pongsiriwet S, Jittidecharaks S, Pattanaporn K, Prapayasatok S, Wanachantararak S.Increase of mast cells and tumor angiogenesis in oral squamous cell carcinoma . J Oral Pathol Med 2003;32(4):195-9.
19. Zaidi M, Malik A . A Study on Assessment of Mast Cells in Oral Squamous Cell Carcinoma . Ann Med Health Sci Res 2014 ; 4(3): 457–60.
20.Sharma B, Sriram G, Sarasswathi TR, Sivapathasunaharam B. Immunohistochemical evaluation of mast cells and angiogenesis in oral squamous cell carcinoma. Indian J Dent Res 2010;21(2):260-5.
21. Anuradha A, Kiran Kumar Naik B, Vijay Srinivas G, Devi RS, Puneet HK. Incidence of Mast Cells in Oral Squamous Cell Carcinoma: A Short Study . J Oncol 2014;2014:614291
22.Elezoğlu B, TolunayS.The relationship between the stromal mast cell number, microvessel density, c-erbB-2 staining and survival and prognostic factors in colorectal carcinoma.Turk PatolojiDerg 2012;28(2):110-8.
23.Kim JH, Kang YJ, Kim DS, Lee CH, Jeon YS, Lee NK, et al.The relationship between mast cell density and tumour grade in transitional cell carcinoma of the bladder.J Int Med Res 2011;39(5):1675-81.
24.Dastpak M, Nafarzadeh S, Khafri S. A comparative study on the mast cells count in oral squamous cell carcinoma and normal oral mucosa. Caspian J Dent Res 2015; 4(2): 17-22.
25.Astekar M, Joshi A, Ramesh G, Metgud R. Expression of vascular endothelial growth factor and microvessel density in oral tumorigenesis. J Oral Maxillofac Pathol 2012;16(1):22-6
26..Souza LR, Fonseca-Silva T, Santos CC, Oliveira MV, Corrêa-Oliveira R, Guimarães AL, et al .Association of mast cell, eosinophil leucocyte and microvessel densities in actinic cheilitis and lip squamous cell carcinoma.Histopathology, 2010 ;57(6):796-805.
27.Sugiura T, Inoue Y, Matsuki R, Ishii K, Takahashi M, Abe M, et al.VEGF-C and VEGF-D expression is correlated with lymphatic vessel density and lymph node metastasis in oral squamous cell carcinoma: Implications for use as a prognostic marker.Int J Oncol 2009 ;34(3):673-80.
28.Yuan P, Temam S, El-Naggar A, Zhou X, Liu DD, Lee JJ, et al.Overexpression of podoplanin in oral cancer and its association with poor clinical outcome.Cancer 2006 ;107(3):563-9.
29-Gandour-Edwards R, Trock B, Donald PJ.Predictive value of cathepsin-D for cervical lymph node metastasis in head and neck squamous cell carcinoma.Head Neck 1999 ;21(8):718-22.

[Downloaded from jrds.ir on 2025-07-05]
[DOR: 20.1001.1.20084676.1394.12.4.3.6]