

گزارش مورد

نوروفیبروم منفرد لب: گزارش یک مورد نادر

دکتر مریم کوه سلطانی^۱ دکتر علی تقوی زنونز^۲

۱- استادیار گروه پاتولوژی دهان فک و صورت، دانشکده دندانپزشکی، دانشگاه علوم پزشکی تبریز

۲- استاد گروه بیماریهای دهان، دانشکده دندانپزشکی، دانشگاه علوم پزشکی تبریز

خلاصه:

سابقه:

نوروفیبروما در حفره دهان نا شایع است. بیشتر موارد گزارش شده به صورت متعدد و جزئی از سندرم جنرالیزه نوروفیبروماتوزیس بوده اند ولی در موارد بسیار کم این ضایعه به صورت منفرد یعنی بدون ارتباط با سندرم نیز دیده شده است. تا جایی که جستجوی ما نشان داد تا کنون تنها چهار مورد نوروفیبروم منفرد در لب گزارش شده است و بنا براین تشخیص این ضایعه از روی تظاهرات کلینیکی به تنهایی مشکل است.

گزارش مورد:

در این مطالعه ما به گزارش یک مورد نوروفیبروم دهانی منفرد در مخاط لب پایین یک خانم ۴۳ ساله پرداختیم.

نتیجه گیری:

به نظر می رسد نوروفیبروم منفرد باید در کنار ضایعات شایع تر مانند فیبروما، موکوسل و پلومورفیک آدنوما در لیست تشخیص های افتراقی ندول های مخاط لب قرار گیرد.

کلید واژه ها: نوروفیبروم منفرد، حفره دهان، نوروفیبروماتوزیس، لب

وصول مقاله: ۹۳/۶/۱۰ اصلاح نهایی: ۹۳/۸/۱۲ پذیرش مقاله: ۹۳/۱۷

مقدمه:

هرچند نوروفیبروم شایع ترین تومور اعصاب محیطی است، این ضایعه در حفره دهان به ندرت دیده می شود.^(۴،۵) اکثر موارد نوروفیبروم در حفره دهان به صورت متعدد (سه عدد یا بیشتر) یعنی جزئی از سندرم جنرالیزه (نوروفیبروماتوزیس) گزارش شده است ولی در موارد نادر این ضایعه می تواند منفرد (یک یا دو عدد) باشد یعنی در ارتباط با تظاهرات احشایی نباشد. تا جایی که ما می دانیم تا کنون تنها چهار مورد نوروفیبروم منفرد در لب گزارش شده است.^(۴-۸)

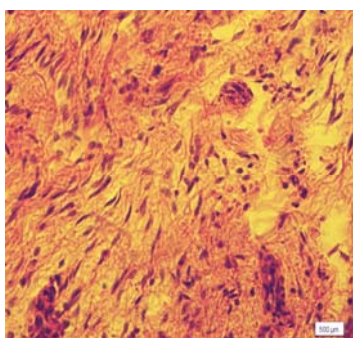
شایع ترین محل نوروفیبروم پوست است و معمولاً در دهه سوم زندگی ایجاد می شود.^(۱-۳) پاتوژنز نوروفیبروم منفرد مشخص

تومورهای غلاف عصبی محیطی (Peripheral Nerve Sheath Tumors) در حفره دهان نا شایع هستند. این

گروه از ضایعات در سیستم عصبی محیطی دیده می شوند و به دو دسته تومورهای خوش خیم و تومورهای بد خیم تقسیم می شوند.^(۱) تومورهای خوش خیم شامل نوروفیبروم و شوانوم هستند که از فیبروبلاست های پری نورال و/یا سلول های شوان منشا می گیرند. تومور بدخیم این دسته از ضایعات، Malignant Peripheral Nerve Sheath Tumor است که یا ابتدا به ساکن از سلول های غلاف عصبی محیطی منشا می گیرد و یا به صورت ثانویه از تومورهای خوش خیم غلاف عصبی محیطی ایجاد می شود.^(۱-۴)

مخاط سطحی لب حالت کشیده شده داشت، سطح ضایعه براق بود و علائمی از خونریزی، ضریان و ترشح چرک دیده نشد. بیمار اذعان داشت که ضایعه بدون درد، سوزش و حساسیت بوده، رشد تدریجی داشته و در مدت ۶ ماه به این اندازه رسیده است.

تشخیص های افتراقی فیروما و نوروفیروما برای بیمار مطرح شد و بیوپسی اکسیژنال برای تایید تشخیص به عمل آمد. در بررسی هیستوپاتولوژی، یک رشد تومورال و بدون کپسول در زیر اپیتیم دیده شد. باندل های در هم پیچیده از سلول های دوکی (spindle-shaped) با هسته های کشیده و تیره رنگ، بیضوی (ovoid) و یا موج (wavy) با آرایش نامنظم در یک ماتریکس بافت همبندی شل دیده شدند. مقادیر متغیر از الیاف کلاژن ظریف و ماست سل ها به صورت پراکنده در ضایعه حضور داشتند (شکل ۲).



شکل ۲- نمای هیستوپاتولوژی: سلول های دوکی با هسته های بیضوی و موج در کنار ماست سل ها در یک ماتریکس بافت همبندی شل دیده می شوند (رنگ آمیزی هماتوکسیلین-ئوزین، بزرگنمایی ۴۰۰×)

در بررسی ایمونوهیستوشیمی، واکنش مثبت به پروتئین S-100 دیده شد که منشا عصبی برای آن تایید شد و بر اساس یافته های هیستولوژی و ایمونوهیستوشیمی تشخیص نوروفیبروم مطرح شد. (شکل ۳)

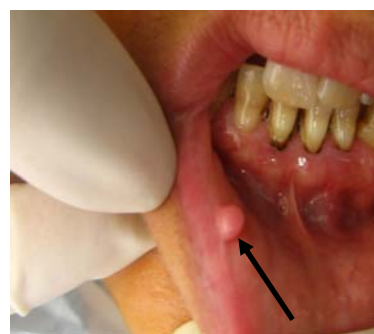با توجه اینکه بیمار هیچ گونه علامتی از بیماری نوروفیبروماتوزیس را نشان نداد، در بررسی های رادیوگرافی

نیست ولی نوروفیبروماتوزیس یک توارث اتوزوم غالب است که حداقل هشت نوع آن تا کنون شناخته شده است. شایع ترین نوع نوروفیبروماتوزیس، نوروفیبروماتوزیس نوع ۱ (NF1) یا بیماری وون رکلینگ هاوزن (VRD) است که ۸۵ تا ۹۷ درصد موارد را تشکیل می دهد. تظاهرات این بیماری بسیار متغیر است.^(۸،۹) در برخی از بیماران تنها چند عدد نوروفیبروم حضور دارد، در حالی که در بعضی دیگر صد ها تا هزاران نوروفیبروم دیده می شود.^(۸-۱۰)

در این مطالعه ما به گزارش یک مورد نوروفیبروم دهانی منفرد (Solitary Oral Neurofibroma) در مخاط لب پایین یک خانم ۴۳ ساله خواهیم پرداخت. این بیمار هیچ گونه تظاهر بالینی و یا سابقه ابتلای خانوادگی به سندرم نوروفیبروماتوزیس را نشان نداد و تشخیص نوروفیبروم منفرد برای وی تایید شد.

گزارش مورد:

بیمار خانم ۴۳ ساله با شکایت برآمدگی روی لب در سال ۱۳۹۱ به دانشکده دندانپزشکی تبریز مراجعه کرد. در تاریخچه پزشکی که از بیمار گرفته شد، هیچ گونه اختلال سیستمیک، اندوکراین یا متابولیک دیده نشد. در معاینه خارج دهانی نیز مورد خاصی یافت نشد. در معاینه داخل دهانی، یک ندول صورتی کمرنگ، نرم و با حدود مشخص، به اندازه تقریبی ۷×۵×۵ میلیمتر بر روی مخاط سمت راست لب پایین بیمار مشاهده شد (شکل ۱).

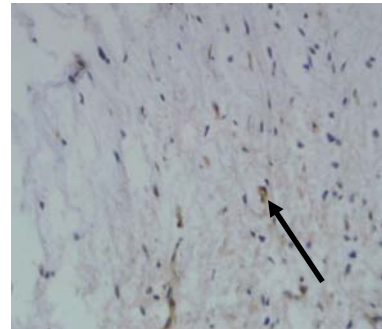


شکل ۱- نمای کلینیکی: ندول منفرد صورتی رنگ، نرم و با حدود مشخص روی مخاط لب پایین بیمار دیده می شود

۴۳ سال داشت که با در نظر گرفتن مجموع پنج مورد، به نظر می‌رسد هر چند نوروفیبروم منفرد حفره دهان در یک گستره سنی وسیع دیده می‌شود ولی احتمال ابتلا در افراد جوان (دهه دوم) بیشتر است. از مجموع پنج مورد (با در نظر گرفتن بیمار حاضر)، نوروفیبروم منفرد حفره دهان در ۳ مورد زن و ۲ مورد مرد دیده شده و ۳ مورد ابتلا در لب پایین و ۲ مورد ابتلا در لب بالا گزارش شده است. این احتمال وجود دارد که ضایعه مزبور در زنان و همچنین در لب پایین شیوع بیشتری داشته باشد.

درمان نوروفیبروم منفرد excision موضعی جراحی است و در برخی موارد ممکن است تغییرات بدخیمی در آن دیده شود و اگر امکان جدا کردن ضایعه از عصب منشا آن وجود نداشته باشد، ممکن است لازم باشد که عصب مربوطه قطع شود.^(۳) نوروفیبروم های متعدد در سندرم نوروفیبروماتوزیس ممکن است به دلایل اختلال در عملکرد، تنفس یا زیبایی خارج شوند ولی در مواردی که تعداد آنها زیاد است، این کار بسیار مشکل است.^(۳،۲) درمان نوروفیبروماتوزیس بیشتر در جهت پیشگیری و یا مدیریت مشکلات بیمار است. یکی از بدترین عواقب آن تغییرات بدخیمی (به صورت malignant peripheral nerve sheath tumor) است که پروگنوز این ضایعات ضعیف است. تومورهای سیستم عصبی مرکزی، لوسمی، فئوکروموسایتوما، رابدومیوسارکوما و تومور ویلمز نیز در این بیماران ممکن است دیده شوند. این بیماران باید به صورت منظم پیگیری شوند تا در صورت بروز علائم اولیه بدخیمی درمان گردند.^(۱۱-۱۳) بیمار حاضر به درمان جراحی (excision) پاسخ داد و پس از پیگیری دو ساله علائمی از عود و یا ظهور علائم سندرم نوروفیبروماتوزیس در وی دیده نشد. چهار بیمار دیگر نیز به (excision) جراحی پاسخ داده بودند و پس از پیگیری حد اکثر ۱۸ ماهه علائمی از عود دیده نشده بود.^(۴-۸)

آنومالی جدی دیده نشد و ابتلای خانوادگی نیز به این سندرم وجود نداشت، تظاهر سندرمیک رد شد و تشخیص نوروفیبروم منفرد (solitary neurofibroma) برای بیمار تایید شد. بیمار ۲ سال پس از جراحی همچنان بدون علامت بوده و شواهدی از عود و یا ظهور علائم سندرم نوروفیبروماتوزیس دیده نشده است.



شکل ۳- نمای هیستوپاتولوژی: بیان پروتئین S-100 در برخی از سلول‌ها دیده می‌شود (رنگ آمیزی ایمونوهیستوشیمی، بزرگنمایی $\times 400$).

بحث:

نوروفیبروم‌ها معمولاً بدون علامت هستند، به آهستگی رشد می‌کنند و از لحاظ سایز از ندول‌های کوچک تا توده‌های بزرگ متغیر هستند.^(۲،۳) بیمار حاضر نیز یک ضایعه نسبتاً کوچک، بدون علامت و با رشد آهسته داشت. چهار مورد دیگری که قبلاً گزارش شده بودند نیز رشد آهسته و بدون علامت داشتند.^(۴-۸) دو مورد از چهار مورد، توده‌های بزرگ و دو مورد دیگر ندول‌های کوچک و تقریباً مشابه با خصوصیات کلینیکی بیمار حاضر داشتند. در تمام موارد گزارش شده علائم بیماری سیستمیک و تاریخچه تروما به ناحیه ضایعه وجود نداشت.^(۴-۸)

از چهار مورد گزارش شده، ۳ مورد بین سنین ۱۰ تا ۲۰ سال و یک مورد در سن ۶۰ سالگی دیده شده بود.^(۴-۷) بیمار حاضر

نتیجه گیری:

به نظر می رسد نوروفیبروم منفرد لب باید در کنار ضایعاتی مانند فیبروما، موکوسل و پلومورفیک آدنوما در لیست تشخیص های افتراقی ندول های مخاط لب قرار گیرد.

References:

- 1- Depprich R, Singh DD, Reinecke P, Kübler NR, Handschel J. Solitary submucous neurofibroma of the mandible: review of the literature and report of a rare case. *Head Face Med* 2009;5:24.
- 2- Neville BW, Damm DD, Allen CM, Bouquot JE, editors. *Oral and Maxillofacial Pathology*. St Louis: Saunders Elsevier; 2009. P. 524-33.
- 3- Regezi JA, Sciubba JJ, Jordan RC, editors. *Oral Pathology: clinical pathologic correlations*. St. Louis: Saunders Elsevier; 2008. P. 167-74.
- 4- Sinha R, Paul R, Sen I, Sikdar B. A solitary huge neurofibroma of the soft palate. *J Laryngol Otol* 2002;116(8):637-8.
- 5- Lee YB, Lee JI, Park HJ, Cho BK. Solitary Neurofibromas: Does an Uncommon Site Exist? *Ann Dermatol* 2012;24(1):101-2.
- 6- López-Jornet P, Gomez-Garcia E, Camacho-Alonso F. Solitary oral neurofibroma. *N Y State Dent J* 2010;76(5):54-5.
- 7- Traiger J. Solitary neurofibroma of the lip. Report of a case. *Oral Surg Oral Med Oral Pathol* 1966;21(2):148-50.
- 8- Borges AH, Correia Rde M, Borba AM, Guedes OA, Estrela CR, Bandeca MC. Unusual solitary neurofibroma on the lower lip of a child. *Contemp Clin Dent* 2013;4(4):512-4.
- 9- Maruyama M, Fushiki H, Watanabe Y. Solitary Neurofibroma of the Floor of the Mouth: A Case Report. *Case Rep Otolaryngol* 2011;2011:967896.
- 10- Kannan N, Patil R, Pattipati S. Neurofibroma of lip: report of a rare case. *JIAOMR* 2012;22(2):113-5.
- 11- Zwane NP, Noffke CE, Raubenheimer EJ. Solitary oral plexiform neurofibroma: Review of literature and report of a case. *Oral Oncol* 2011;47(6):449-51.
- 12- Alatli C, Oner B, Unur M, Erseven G. Solitary plexiform neurofibroma of the oral cavity. *Int J Oral Maxillofac Surg* 1996;25(5):379-80.13. Kodiya AM, Ngamdu YB, Sandabe MB, Isa A, Garandawa HI. Solitary isolated neurofibroma of the soft palate. *J Surg Case Rep* 2013;2013(1)