

### فیروز هیستوسایتومای خوش خیم دهانی: گزارش مورد و بررسی ایمونوهیستوشیمی

دکتر شیما نفرزاده<sup>۱</sup> دکتر طاهره ملانیا<sup>۲</sup> دکتر مینا مطلب نژاد<sup>۳</sup> دکتر محمد مهدی زاده<sup>۴</sup> دکتر سارا عاقل<sup>#۴</sup>

- ۱- استادیار گروه پاتولوژی فک و صورت، دانشکده دندانپزشکی، دانشگاه علوم پزشکی بابل
- ۲- دستیار تخصصی بیماریهای دهان و فک و صورت، دانشکده دندانپزشکی، دانشگاه علوم پزشکی بابل
- ۳- دانشیار گروه آموزشی بیماری های دهان و فک و صورت، دانشکده دندانپزشکی، دانشگاه علوم پزشکی بابل
- ۴- استادیار گروه آموزشی جراحی دهان و فک و صورت، دانشکده دندانپزشکی، دانشگاه علوم پزشکی بابل

#### خلاصه:

**مقدمه:** فیروز هیستوسایتومای خوش خیم دهانی ضایعه ای نادر در نواحی سروگردن می باشد. این تومور معمولاً به صورت توده ندولر بدون درد و منفرد است، به آرامی رشد کرده و اندازه آن از ۳-۲ cm تا بیش از ۱۰ cm متغیر است. بیماران اغلب زیر ۵۰ سال سن دارند و تاریخچه ای از تروما، عفونت مزمن، تابش نور خورشید گزارش می شود.

**معرفی مورد:** در این مقاله یک مورد از فیروز هیستوسایتومای خوش خیم در زبان بیمار مذکر ۴۴ ساله گزارش شد. ضایعه در نمای میکروسکوپی به همراه فاسیکولهای سلول های دوکی شکل و اینفیلتره سلول های ژانت چند هسته ای بود و جهت تشخیص قطعی تومور استفاده از رنگ آمیزی ایمونوهیستوشیمی برای مارکرهاي SMA، Desmin، MSA، CD68 و CD34 انجام شد.

**نتیجه گیری:** فیروز هیستوسایتومای دهان می تواند نمای میکروسکوپی شبیه به بعضی تومورهای بافت نرم ایجاد کند که جهت تشخیص قطعی بررسی ایمونوهیستوشیمی ضروری است.

**کلید واژه ها:** فیروز هیستوسایتومای خوش خیم، زبان، تومور داخل دهانی، ایمونوهیستوشیمی

وصول مقاله: ۸۹/۸/۱۳ اصلاح نهایی: ۸۹/۹/۴ پذیرش مقاله: ۸۹/۱۰/۲۶

#### مقدمه:

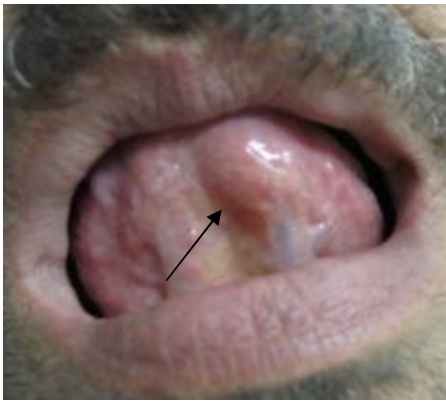این ضایعات اسامی مختلفی برای آنها در نظر گرفتند که از آن جمله درماتوفیبروما، همانژیوم اسکروزان، فیبروگزانتوما، فیبروز ساب اپیدرمال ندولر می باشد و تقریباً در تمام نواحی بدن می تواند ایجاد شود.<sup>(۲)</sup> فیروز هیستوسایتومای خوش خیم (Benign Fibrous Histiocytoma) به طور شایعی در پوست در معرض تابش نور خورشید ایجاد می گردد. BFH خارج پوستی تقریباً ۱٪ تمام ضایعات BFH را شامل می شود.<sup>(۳)</sup> معمول ترین ناحیه، پوست اندامهای انتهایی است که در این

فیروز هیستوسایتومای خوش خیم یک تومور مزانشیمال و یک نئوپلاسم حقیقی است که شامل سلول های هیستوسیت و فیبروبلاست می باشد. این سلول ها از بافت های نرم پوستی و غیر پوستی منشأ می گیرند<sup>(۱)</sup>. بعضی معتقدند سلول منشأ ضایعه، هیستوسیت بافتی است که خصوصیات فیبروبلاست را از خود نشان می دهد. گر چه در مورد منشأ این تومور، تردید وجود دارد. به علت ماهیت متنوع

ضروری بنظر می رسید و به همین جهت پانلی از نشانگرهای ایمنوهایستوشیمی برای تشخیص نهایی استفاده شد.

#### شرح مورد:

بیمار مذکر ۴۴ ساله با شکایت از توده ای در قدام سطح شکمی زبان در سمت چپ که به مدت دو هفته بود که متوجه حضور آن شده بود مهرماه ۱۳۸۹ به دانشکده دندانپزشکی بابل مراجعه کرد. بیمار هیچ مشکل سیستمیک خاصی نداشت و داروی خاصی نیز مصرف نمی کرد. در معاینه بالینی ضایعه به شکل ندول اگزوفیتیک بدون پایه در زیر مخاط سطح شکمی زبان با حدود مشخص و قطر تقریبی ۱/۵-۱ سانتی متر و قوام سفت و سطح صاف و به رنگ طبیعی بافت زیر زبان دیده شد. (شکل ۱)



شکل ۱- نمای بالینی ضایعه که بصورت توده بافت نرم در سطح شکمی زبان دیده می شود (فلش سیاه)

ضایعه در لمس کمی متحرک بود و درد و خونریزی نداشت و بیمار اظهار می کرد که اندازه آن تغییری نکرده است. وضعیت بهداشت دهانی بیمار ضعیف بوده و بیمار جرم و تحلیل لثه منتشره داشت. توده تحت بی حسی موضعی از طریق برش سطح شکمی زبان به طور کامل از بافت های اطراف خارج گردید. نمای ماکروسکوپی ضایعه شامل یک قطعه نسج نرم کروی شکل کرم رنگ با قوام الاستیک به قطر تقریبی ۱/۱ سانتی متر بود. نمای میکروسکوپی ضایعه در رنگ آمیزی هماتوکسیلین- ائوزین یک تومور خوش خیم مزانشیمال را

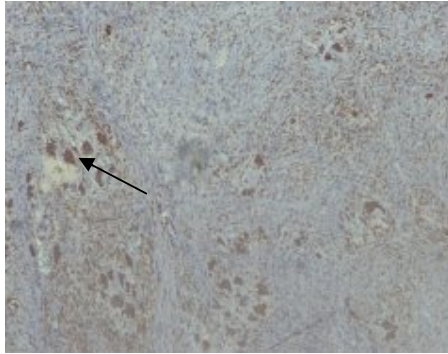
حالت درماتوفیبروما نامیده می شود<sup>(۳)</sup>. BFH به طور شایعی در اندامهای تحتانی (۵۰٪) و با شیوع کمتر در اندامهای فوقانی (۲۰٪) و retroperitoneum (۲۰٪) رخ می دهد.<sup>(۴)</sup>

BFH در بافت های نرم عمقی سر و گردن بندرت گزارش شده است<sup>(۵)</sup>. یک استثنا، BFH در بافتهای اوربیتال است که این تومور شایعترین تومور مزانشیمال اولیه اوربیت در بیماران بزرگسال است<sup>(۶)</sup>. تومورهای دهان و اطراف حفره دهان شایع نیستند. اگر چه تومورهای دهان در هر ناحیه ای ایجاد می شوند، شایعترین ناحیه مخاط باکال و وستیبول است. این ضایعات بندرت در داخل استخوان فکین بروز می کنند<sup>(۷)</sup>، اما مواردی از BFH زبان<sup>(۸)</sup>، لثه یا ریج آلوئولر<sup>(۹)</sup>، مندیبل<sup>(۱۰)</sup>، ماگزایلا<sup>(۱۱)</sup>، لب بالا و پایین، کام نرم<sup>(۱۲)</sup> و کف دهان<sup>(۱۳)</sup> نیز گزارش شده است. نواحی که با شیوع کمتری درگیر می شوند، حفره بینی و سینوسهای پاراناژال، حلق، نای، مفصل گیجگاهی فکی و غدد ساب مندیبل و پاروتید می باشند. تومور معمولاً به صورت توده ندولر بدون درد منفرد است، به آرامی رشد کرده و اندازه آن از ۳-۲ cm تا بیش از ۱۰ cm متغیر است، زمانی که BFH روی زبان باشد، سختی در تکلم ممکن است روی دهد، دیسفاژی و دیسفونی از دیگر علائم هستند.<sup>(۱۴)</sup>

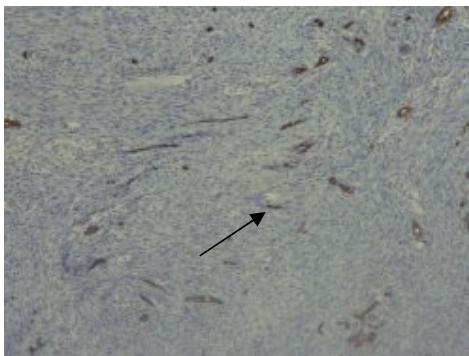
BFH دهانی بیشتر در خانم های بالغ مسن و میانسال دیده می شود و موارد پوستی اغلب جوانان را درگیر می کند.<sup>(۳)</sup> بیماران اغلب زیر ۵۰ سال سن دارند و تاریخچه ای از تروما، عفونت مزمن، تابش نور خورشید را گزارش می کنند که این مسئله، ماهیت راکتیو بودن بیماری را مطرح می کند.<sup>(۱۴، ۱۵)</sup>

باتوجه به این موضوع که فیبروز هیستوسایتوما خوش خیم در دهان بندرت رخ میدهد، در این مقاله، گزارش یک مورد فیبروز هیستوسایتوما خوش خیم شده است که در روی زبان یک آقای ۴۴ ساله ایجاد شده بود و از آنجاییکه زبان محل شایعی برای این ضایعه نمی باشد و در نمای میکروسکوپی سلول های ژانت فراوانی به چشم می خورد که تشخیصی قطعی را با مشکل روبرو ساخته بود و جهت افتراق آن از سایر ضایعات بافت نرم، انجام رنگ آمیزی های ایمنوهایستوشیمی

CD34 (Muscle Specific Actin) منفی بود. CD68 (cluster differentiation-34) در اطراف عروق و CD68 (cluster differentiation- 68) مثبت بود. شکل (۴و۵)



شکل ۴- نمای میکروسکوپی ضایعه با رنگ آمیزی ایمونوهیستوشیمی برای مارکر CD68 بزرگنمایی (×۱۰۰) میکروسکوپ نوری (فلش سیاه رنگ سلول های مثبت را با رنگ قهوه ای نشان می دهد).



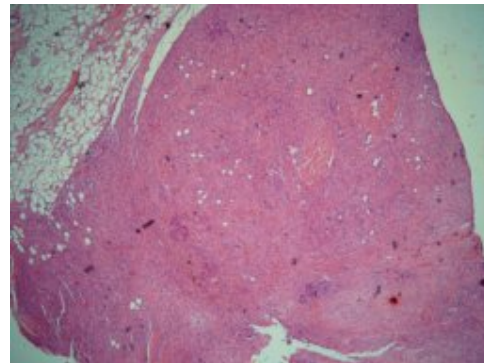
شکل ۵- نمای میکروسکوپی ضایعه با رنگ آمیزی ایمونوهیستوشیمی برای مارکر CD34 بزرگنمایی (×۱۰۰) میکروسکوپ نوری (فلش سیاه رنگ سلول های مثبت را در اطراف عروق خونی با رنگ قهوه ای نشان می دهد).

در نهایت تشخیص، Benign Fibrous Histiocytoma (BFH) گزارش شد. بیمار در پیگیری دوره ای شش ماهه از ضایعه هیچ مشکلی نداشت و ضایعه عود نکرد.

#### بحث:

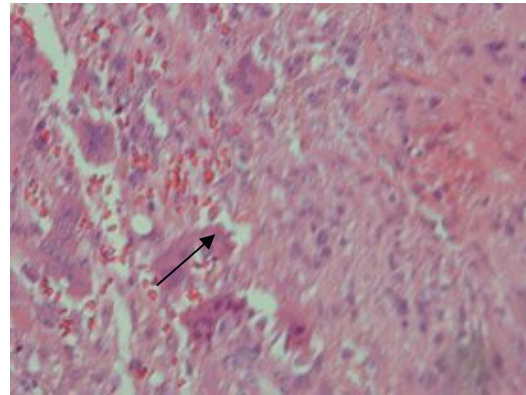
تا امروز واژه فیبروز هیستوسایتوما هم به نئوپلاسم خوش

متشکل از فاسیکولهای سلول های گرد تا بیضی نشان می داد که به باندل های عضلانی مجاور تهاجم کرده بود (شکل ۲).



شکل ۲- نمای میکروسکوپی ضایعه با رنگ آمیزی هماتوکسیلین- ائوزین بزرگنمایی (۵۰) میکروسکوپ نوری

خونریزی و سلول های ژانت بصورت پراکنده در بعضی از قسمت ها دیده می شد. در عمق نمونه، غدد بزاقی و دستجات عضلانی و اعصاب نیز مشهود بود. (شکل ۳)



شکل ۳- نمای میکروسکوپی ضایعه با رنگ آمیزی هماتوکسیلین- ائوزین بزرگنمایی (۴۰۰) میکروسکوپ نوری سلول های ژانت با فلش سیاه رنگ دیده می شود.

سپس با تشخیص افتراقی solitary fibrous Liomyoma، fibrous Histiocytoma tumor ضایعه تحت بررسی های ایمونوهیستوشیمی قرار گرفت. تومور از نظر مارکرهای SMA (Smooth Muscle Actin)، دسمین و

برای BFH می باشند. ضایعات مربوط به زبان، مشخص ترین ضایعات می باشند. مشکل ترین ناحیه برای جراحی BFH مخاط مندیبولار بوده که علت آن حضور عصب لینگوال در این ناحیه می باشد. علت ایجاد BFH دهانی نامشخص است ولی تحریک مزمن، ترومای مداوم و بروز خودبه خودی را در ایجاد آن در نظر می گیرند. از نظر بالینی BFH به صورت توده ای ندولر با رشد آهسته و حدود مشخص می باشد که مخاط پوشاننده سطح آن سالم است. این نما می تواند تظاهر بالینی سایر نئوپلاسم های بافت نرم نیز باشد بدین ترتیب، از نظر بالینی تشخیص افتراقی BFH با سایر نئوپلاسم های بافت نرم به خصوص در مواردی که ضایعه در بافت های عمقی قرار گرفته، امکانپذیر نمی باشد.<sup>(۵)</sup> درمان انتخابی این ضایعه، برداشت کامل تومور با پیش آگهی عالی می باشد و میزان عود ضایعه تقریباً صفر می باشد. کمتر از ۵٪ فیبروز هیستوسایتومای پوستی بعد از برداشت موضعی عود می کنند ولی در دهان در اغلب موارد عودی گزارش نشده است. BFH پتانسیل بد خیمی ندارد. اغلب این ضایعات با برداشت موضعی به خوبی درمان می شوند و پروگنوز این ضایعه در دهان عالی است.<sup>(۱۵)</sup> در بیمار مورد گزارش نیز در طی دوره پیگیری ۶ ماهه عودی مشهود نبود.

#### نتیجه گیری:

ما در این مقاله جنبه های بالینی، میکروسکوپی و ایمونوهیستوشیمی ضایعه BFH در سطح و نترال زبان را گزارش کردیم. به دلیل غیر اختصاصی بودن نمای میکروسکوپی مورد حاضر با رنگ آمیزی معمول (هماتوکسیلین-ائوزین) و عدم توانایی افتراق آن از سایر ضایعات مشابه ذکر شده، بررسی ایمونوهیستوشیمی از این ضایعه با پانلی از نشانگرهای ایمونوهیستوشیمی به عمل آمد و نشان داد در موارد عدم افتراق ضایعه با سایر تومورهای بافت نرم، انجام رنگ آمیزی ایمونوهیستوشیمی الزامی می باشد.

خیم و هم به نئوپلاسم بدخیم اطلاق می شد. تشخیص افتراقی بین این دو ماهیت اغلب مشکل است. بدلیل فقدان نشانگرهای اختصاصی برای ضایعات فیبروهیستوسیتیک تشخیص BFH عموماً بر اساس عدم حضور نشانگرهای میکروسکوپی برای تأیید سایر انواع تومورهاست<sup>(۴)</sup>. رنگ آمیزی ایمونوهیستوشیمی و بررسی های فوق ساختاری از تومورها و ردیف های سلولی مشتق شده از آنها تظاهراتی از تمایز میوبلاستیک و هیستوسیتیک را به عنوان شواهدی از منشأ مزانشیمال این ضایعه نشان می دهد<sup>(۱۱)</sup>. Ertas و همکاران موردی از BFH را در یک مرد ۳۲ ساله گزارش کردند که در نمای میکروسکوپی سلولهای دوکی شکل به صورت در هم پیچیده بوده و الگوی storiform را نشان می داد همچنین سلولهای زانتومای پراکنده، سلولهای ژانت چند هسته ای، لنفوسیت ها و رسوب های هموسیدرین در سرتاسر استرومای ضایعه مشاهده می شد.<sup>(۱۶)</sup> در مورد گزارش شده توسط Alves که یک مورد از BFH در مخاط باکال یک زن ۲۶ ساله بود نمای میکروسکوپی ضایعه از فیبروبلاست های دوکی شکل یکسان با حدود مشخص که در یک الگوی storiform قرار داشتند همراه با کانون های افزایش یافته در بافت همبند فیبروز محکم تشکیل شده بود. سطح ضایعه نیز اپیتلیوم سنگفرشی مطبق پاراکراتینیزه بود. همچنین آنتی بی و میتوز دیده نشد.<sup>(۱۷)</sup> تشخیص افتراقی BFH دهانی شامل nodular solitary fibrous tumor.fasciitis (SFT)، نوروفیبروما (NF)، لیومیوما و درماتو فیبروما می باشد. رنگ آمیزی ایمونوهیستوشیمی برای مارکر CD68 در هر گرانول لیزوزیمی موجود در تومور یا فاگولیزوزوم یافت می شود.<sup>(۴)</sup> و این نشانگر برای هیستوسیت ها اختصاصی بوده و در بیمار حاضر نیز مثبت گزارش شد. فاکتور XIIIa نیز گاهی برای BFH گزارش می شود.<sup>(۱۵)</sup> مثبت شدن CD34 کمک مفیدی برای تمایز بین BFH و SFT می باشد. که این نشانگر برای BFH معمولاً منفی است و در بیمار ما نیز صرفاً در اطراف عروق خونی مثبت گزارش شد. نواحی لینگوال و مندیبولار نواحی نادر

## References:

1. Chen Tc, Kuo T, Chan HL. Dermatofibroma is a clonal proliferative disease. *Journal of Cutaneous Pathol.* 2000 Jan; 27(1):36-39.
2. Neville, Damm, Allen, Bouquot. *Oral and Maxillofacial pathology.* 3rd edition. 2009; Saunders co, Philadelphia, p:514.
3. Skoulakis CE, Papadakis CE, Datseris GE, Drivas EI, Kyrmizakis DE, Bizakis JG. Subcutaneous benign fibrous histiocytoma of the cheek. Case report and review of the literature. *Acta otorhinolaryngologica Italic.* 2007 Apr; 27(2):90-93.
4. Femiano F, Scully C, Laino G, Battista G. Benign fibrous histiocytoma (BHF) of the cheek: CD 68-KP1 positivity. *Oral Oncology.* 2001 Dec; 37(8):673-5.
5. Menditti D, Laino L, Mezzogiorno A, Sava S, Bianchi A, Caruso G, et al. Oral Benign Fibrous histiocytoma: two case reports. *cases Journal.* 2009 Dec 17 ;( 2):9343.
6. Blitzer A, Lawson w, Biller H.F. Malignant fibrous Histiocytoma of the head and neck. *Laryngoscope.* 1977 Sep; 87(9): 1479-1499.
7. Font RL, Hidayat AA. Fibrous histiocytoma of the orbit. A clinicopathologic study of 150 cases. *Human Pathology* 1982 Mar; 13(3):199-209.
8. Triantafyllou AG, Sklavounou AD, Laskaris GG. Benign fibrous Histiocytoma of the oral mucosa. *Journal of Oral Medicine,* 1985 Jan-Mar; 40(1):36-8.
9. Vargas PA, Alves FA, Lopes MA, Siqueira SA, Menezes LF, Aldred VL, et al. Solitary fibrous tumour of the mouth: report of two cases involving the tongue and cheek. *Oral Diseases.* 2002 Mar; 8(2):111-5
10. Hoffman S, Martinez MG Jr. Fibrous histiocytomas of the oral mucosa. *Oral Surgery Oral Medicine and Oral Pathology.* 1981 Sep; 52(3):277-83.
11. Sahba S, Azimi S, Maleki SR. Benign Fibrous histiocytoma: A case Report. *Journal of Dentistry, Shahid Beheshti Medical Sciences.* 2009;27(18):1-22.
12. Ide F, Kusama K. Benign fibrous histiocytoma: an additional case richly endowed with factor XIIIa(+) cells. *Oral Oncology* 2002 Apr; 38(3):321-2.
13. Eale A. E. Freedman P.D, Kerpel S. M, and Lumeram H. Benign fibrous histiocytoma of the maxilla. *Oral Surgery Oral Medicine and Oral Pathology.* 1989 Oct; 68(4):444-50.
14. Fieldman R. J, Morrow T. A. Fibrous histiocytomas of the soft palate. *International Journal of Pediatric Otrhinolagology.* 1989 Dec; 18(2):171-179.
15. Paraskevi G, Patrikidou A, Ntomouchtsis A, Meditskou S. Benign Fibrous Histiocytoma of the Buccal Mucosa: Case Report and literature Review. *Case reports in medicine.* 2010.306148. Epub 2010 Jun 17.
16. Ertas U, Buyukurt MC. Benign Fibrous Histiocytoma: report of case. *J Contemp Dent Pract* 2003 May 15; (2):74-79.
17. Alves FA, Vargas PA, Sikueira SAC, Coleta R, Almeida OP: Benign Fibrous Histiocytoma: Report of the Buccal munohistochemical Features. *J Oral Maxillofac Surg* 2003 Feb; 61(2):269-271.