

## بررسی رابطه ایمونوهیستولوژی آنژیوژنز با لیکن پلان دهانی، با استفاده از نشانگرهای CD105, CD34

دکتر نصرت الله عشقیار<sup>#</sup> دکتر میترا عسگری<sup>۲</sup> دکتر صدیقه رهروتابان<sup>۲</sup> دکتر روشنک منشی زاده<sup>۲</sup>

۱- استاد گروه آموزشی آسیب شناسی دهان و فک دانشکده دندانپزشکی دانشگاه علوم پزشکی تهران

۲- استادیار گروه آموزشی آسیب شناسی دهان و فک دانشکده دندانپزشکی دانشگاه علوم پزشکی تهران

۳- دستیار تخصصی گروه آموزشی آسیب شناسی دهان و فک دانشکده دندانپزشکی دانشگاه علوم پزشکی تهران

### خلاصه:

**سابقه و هدف:** لیکن پلان دهانی یک بیماری التهابی مزمن است که واکنش ایمنی سلولی را در پاتوژنز آن دخیل می‌داند. نقش آنژیوژنز در پاتوژنیز بیماری‌های التهابی مزمن مورد توجه قرار گرفته است. هدف از این مطالعه تعیین میانگین micro vessele density با استفاده از نشانگرهای CD34, CD105 در لیکن پلان رتیکولر و آتروفیک اروزو و مخاط نرمال و مقایسه آنها با یکدیگر بود.

**مواد و روش‌ها:** در این مطالعه مورد-شاهدی ۳۰ ضایعه لیکن پلان دهانی متشکل از ۱۵ ضایعه با تشخیص میکروسکوپی لیکن پلان اروزو و ۱۵ ضایعه با تشخیص لیکن پلان رتیکولر مورد بررسی قرار گرفت. ۱۵ نمونه نیز از مخاط نرمال به عنوان کنترل در نظر گرفته شد. نمونه‌ها با مارکرهای CD 34, CD105 تحت رنگ آمیزی ایمونوهیستوشیمی قرار گرفتند و دانسیته عروقی بر اساس تظاهر این مارکرها در محل اتصال اپیتلیوم و بافت همبند در ۵ منطقه تعیین شد. نتایج با استفاده از آزمونهای one sample kolmorov smirnov و آنالیز واریانس یک واحد و post hoc از نوع Tamhan توسط نرم افزار SPSS version 11.5 مورد بررسی قرار گرفت.

**یافته‌ها:** اختلاف در میزان تظاهر CD34 بین هر دو گروه با یکدیگر معنی دار بود. ( $P < 0/001$ ) اختلاف در میزان تظاهر CD105 بین هر دو گروه با یکدیگر معنی دار بود. ( $P < 0/001$ ) میزان میانگین MVD کل با استفاده از مارکر CD34 برابر ۱۶ و ۱۸ بدست آمده و با نشانگر CD105 نیز ۹/۹۶ بود میزان تظاهر CD34 و CD 105 با ضریب همبستگی بالایی ( $R = 0/991, P < 0/001$ ) از مخاط نرمال به سمت لیکن پلان رتیکولر و سپس اروزو افزایش یافت.

**نتیجه گیری:** افزایش میزان تظاهر CD34, CD105، از مخاط نرمال به سمت لیکن پلان رتیکولر و سپس اروزو، اولاً نشان دهنده آنژیوژنز در ضایعات لیکن پلانی نسبت به مخاط نرمال است و ثانیاً با افزایش علائم کلینیکی بیماری که در نوع اروزو نسبت به نوع رتیکولر بیشتر است آنژیوژنز هم افزایش می‌یابد.

**کلید واژه‌ها:** پروتئین اندوگلین، آنتی ژن CD105 آنتی ژن CD34 لیکن پلان دهانی، ایمونوهیستوشیمی

وصول مقاله: ۹۴/۸/۱۰ اصلاح نهایی: ۹۴/۱۱/۲۶ پذیرش مقاله: ۹۴/۱۱/۲۹

### مقدمه:

در LP محسوب می‌شود.<sup>(۸)</sup> سلول‌های T فعال شده به سمت اپی تلیوم مهاجرت کرده و به وسیله مولکولهای عامل چسبندگی بین سلولی (ICAM-1, VCAM) جذب می‌شوند.<sup>(۹)</sup> سلولهای T به کراتینوسیتها متصل شده و منجر به مرگ سلولی برنامه ریزی شده (آپوپتوز) و تخریب سلولهای بازال اپیتلیال می‌شود.<sup>(۱۰-۱۲)</sup> در مطالعاتی که در زمینه التهاب مزمن انجام شده، نقش آنژیوژنز در پاتوژنیز بیماریهای التهابی مزمن مورد توجه قرار گرفته است.<sup>(۱۳)</sup> در فرآیند آنژیوژنیز مدیاتورها و سلولهای متعددی برای ایجاد یک محیط مناسب برای تشکیل مویرگهای جدید از عروقی که از

لیکن پلان دهانی (OLP) یک بیماری التهابی مزمن است که ۱ تا ۲ درصد جمعیت بالغین را مبتلا می‌کند.<sup>(۱)</sup> و اغلب در دهه ۴ تا ۶ زندگی دیده می‌شود و در زنان ۲ برابر مردان شیوع دارد.<sup>(۲-۴)</sup> شایعترین محل‌های درگیری مخاط باکال، زبان (عمدتاً سطح پشتی زبان)، لثه، مخاط لب و ورمیلیون لب پایین است.<sup>(۳،۵)</sup> در ۱۰ درصد بیماران، ضایعه محدود به لثه می‌شود.<sup>(۶)</sup> OLP یک بیماری خود ایمنی وابسته به سلول T است اما علت آن در اغلب موارد ناشناخته باقی مانده است.<sup>(۷)</sup> افزایش تولید سیتوکینهای TH1 یک پدیده اولیه و کلیدی

صورت دانشکده دندانپزشکی دانشگاه تهران از سال ۱۳۸۲ تا ۱۳۸۶، پرونده ۱۱۰ بیمار، ۴۵ مورد مربوط به لیکن پلان آتروفیک - آروزو و ۶۵ پرونده بیمار مبتلا به لیکن پلان رتیکولار مورد بررسی قرار گرفت که نهایتاً بر اساس معیارهای زیر از هر ضایعه تعداد ۱۵ بلوک - جمعا ۳۰ بلوک پارافینی - انتخاب شدند. اسلایدهای H&E توسط میکروسکوپ نوری توسط پاتولوژیست دهان مورد بررسی مجدد قرار گرفت و آنها که واجد معیارهای ذیل بودند تفکیک شدند:

(۱) بر اساس تعریف استاندارد، دارای خصوصیات میکروسکوپی لیکن پلان بودند و بر اساس آتروفیک و یا زخمی بودن در نمای بالینی در گروه آتروفیک - آروزو قرارداد شده در غیر این صورت در گروه رتیکولار مورد بررسی قرار گرفتند.

(۲) کافی بودن میزان بافت موجود در بلوک های انتخابی جهت بررسی های بعدی

(۳) مطابقت شماره بلوکهای پارافینی و میزان بافت آنها با اسلایدهای H&E

پس از بررسی پرونده ها و گزارشهای پاتولوژی آرشیبوخش آسیب شناسی دانشکده دندانپزشکی دانشگاه تهران از سال ۱۳۸۲ تا ۱۳۸۶ و با توجه به معیارهای عنوان شده و باز بینی لام های (H&E) از ۱۱۰ مورد ضایعه لیکن پلان دهانی نهایتاً از هر ضایعه ۱۵ مورد انتخاب شد. از ۱۵ نمونه مربوط به مبتلایان لیکن پلان آتروفیک - آروزو ۱۱ مورد زن و ۴ مورد مرد بودند که ۸ مورد در مخاط باکال ۲ مورد در زبان ۴ مورد در لثه و ۱ مورد در مخاط لبیال بود. از ۱۵ نمونه مبتلایان به لیکن پلان رتیکولر ۹ مورد زن و ۶ مورد مرد بود که ۱۰ مورد در مخاط باکال ۲ مورد در زبان ۳ مورد در مخاط لبیال بود. ۱۵ مورد مخاط طبیعی که در جراحی دندان عقل نهفته و جراحی ارتوگناتیک بدست آمده بود به عنوان گروه کنترل استفاده شد. نهایتاً از بلوکها برشهای متعددی تهیه گردید و توسط تکنیک horseradish peroxidase و streptavidin-biotin 2 system رنگ آمیزی ایمونوهیستوشیمی شدند. در ابتدا برش های ۴ میکرونی از بلوکهای پارافینی تهیه گردید و روی اسلایدهای شیشه ای

پیش موجود بوده اند با یکدیگر همکاری دارند. سلولهای التهابی شامل مونوسیتها/ماکروفاژها، لنفوسیتهای T و نوتروفیلها از طریق ترشح سیتوکینها روی عملکرد سلولهای اندوتلیال اثر می گذارند و منجر به تکثیر، مهاجرت و فعال شدن آنها می شوند. (۱۴) دیده شده که بیماریهایی نظیر آسم، پسوریازیس، آرتریت روماتوئید که التهاب مزمن در آنها دخیل است با افزایش آنژیوزنزیس مرتبط هستند. (۱۵) اما اینکه آیا آنژیوزنزیس در بیماریهای پوستی مخاطی التهابی مانند لیکن پلان نیز به وقوع می پیوندد، هنوز ثابت نشده است.

به منظور بررسی عروق خونی نشانگرهای متعددی برای تشخیص پروتئینهای سطح اندوتلیوم معرفی شده است. مارکر CD34 وضعیت آنژیوزنیک را مشخص نمی کند، بنابراین بهتر است از مارکری که در طول آنژیوزنزیس افزایش می یابد استفاده کنیم به همین دلیل فاکتور جدیدی به نام اندوگلین مورد مطالعه زیادی قرار گرفته است. در حال حاضر مارکر CD105 برای نشان دادن تراکم عروقی و فعالیت پرولیفراسیون اندوتلیوم بسیار کارآمد است. عروق بزرگ در اکثر موارد توسط این مارکر رنگ نمی پذیرد پس می تواند موارد مثبت کاذب را در مقایسه با پان اندو تلیال مارکرها کاهش دهد. مزیت دیگر این مارکر توانایی به کار گیری آن بر روی نمونه های موجود در بلوک پارافینی است. (۱۶)

در این مطالعه قصد داریم که آنژیوزن را در لیکن پلان و مخاط نرمال به وسیله یک مارکر شناخته شده عروقی CD34 و مارکر جدیدتر CD105 که توانایی تشخیص عروق تازه تشکیل شده را نیز دارد، بررسی کنیم.

#### مواد و روش ها:

این تحقیق به صورت توصیفی - تحلیلی انجام شد. در این مطالعه با توجه به تعداد نمونه سایر مطالعات با استفاده از گزینه مقایسه دو میانگین تعیین حجم نمونه نرم افزار PASS با  $\pi$  در نظر گرفتن  $\beta = 0.05$   $\alpha = 0.02$  انحراف معیار معناداری برابر ۱۰ حداقل حجم نمونه در هر کدام از دو گروه بر آورد گردید. با بررسی آرشیبوخش پاتولوژی دهان و فک و

آنالیز واریانس یک طرفه استفاده شد. همچنین جهت مقایسه دو به دو گروه‌ها با توجه به عدم یکسانی واریانسها از *post hoc* نوع Tamhan استفاده گردید. کلیه عملیات آماری با استفاده از نرم افزار SPSS version 11.5 for windows وبا در نظر گرفتن خطای نوع اول آماری برابر ۰/۰۵ انجام شد.

#### یافته‌ها:

در این مطالعه که با هدف بررسی رابطه ایمونوهیستولوژی آنژیوژنز با لیکن پلان دهانی انجام شد نتایج نشان داد میانگین کل MVD بدست آمده با مارکر بیشتر از میزان بدست آمده با استفاده از مارکر CD105 بود. میزان MVD بدست آمده با استفاده از مارکر CD34 درمخاط طبیعی به میزان معنی داری از گروه لیکن پلان (آتروفیک-ایروزیو رتیکیولار) پایین تر بود. ( $P < 0.001$ )

#### جدول ۱- توزیع فراوانی بروز نشانگرهای CD34 و CD105 به

##### تفکیک گروه های مورد مطالعه

نشانگر	نوع نمونه	انحراف معیار $\pm$ میانگین	حداقل	حداکثر	PValue
CD34	مخاط نرمال	۶/۰۵ $\pm$ ۰/۱۸۶	۴/۶۰	۷/۶۰	< ۰/۰۰۱
	لیکن پلان رتیکیولر	۱۶/۳۳ $\pm$ ۳/۳۴	۱۱/۸۰	۲۲/۶۰	
	لیکن پلان اروزو	۳۱/۸۰ $\pm$ ۵/۳۹	۲۳/۰۰	۴۲/۸۰	
CD105	مخاط نرمال	۱/۷۰ $\pm$ ۰/۰۷۷	۰/۰۰	۳/۰۰	< ۰/۰۰۱
	لیکن پلان رتیکیولر	۹/۱۳ $\pm$ ۱/۸۴	۷/۰۰	۱۲/۴۰	
	لیکن پلان اروزو	۱۹/۰۵ $\pm$ ۳/۰۲	۱۴/۶۰	۲۵/۲۰	

در گروه لیکن پلان رتیکیولار این میزان با اختلاف آماری معنی داری پایین تر از گروه آتروفیک اروزو و بالاتر از مخاط نرمال بود. ( $P < 0.001$ ) در گروه لیکن پلان آتروفیک- اروزو نیز این میزان با اختلاف آماری معنا داری بالاتر از مخاط نرمال و گروه رتیکیولر بود. ( $P < 0.001$ ) میزان بدست آمده با استفاده از مارکر CD105 در مخاط نرمال به میزان معنی داری از گروه لیکن پلان (آتروفیک- اروزو و رتیکیولار) پایین تر بود ( $P < 0.001$ ) در گروه لیکن پلان رتیکیولار نیز این میزان با اختلاف آماری معنی داری پایین تر از گروه آتروفیک اروزو و بالاتر از مخاط نرمال بود. در گروه لیکن پلان آتروفیک اروزو نیز این میزان با اختلاف آماری معنی داری بالاتر از

پوشیده از poly-l-lysine قرار داده شدند. در مرحله بعد نمونه ها در xylene پارافین زدایی گشته و در درجات مختلف الکل اتانول rehydrate شدند. سپس جهت مهار فعالیت peroxidase داخلی، نمونه ها در متانول محتوی هیدروژن پراکساید ۳ درصد برای ۵ دقیقه قرار گرفتند و بعد با آب مقطر شست و شو شدند. رنگ آمیزی ایمونوهیستوشیمی برای (SN6h, DAKO, Denmark) CD105 مطابق با توصیه کارخانه سازنده انجام شد. بعد از آماده شدن اسلایدها جهت بررسی وضعیت آنژیوژنز، نمونه های مورد مطالعه، اندازه گیری کمی آن بر اساس تعیین MVD (Micro Vessels Density) صورت گرفت. ابتدا هر لام بر اساس مطالعه Tao و همکاران در سال ۲۰۰۷ در درشت نمایی  $40\times$  بررسی گردید و ۵ ناحیه که بیشترین واسکولاریتی (hot spot) را نشان می دادند انتخاب شدند. سپس در بزرگنمایی  $200\times$  تعداد microvessel هر ناحیه (در محل اتصال اپیتلیوم و بافت همبند در ناحیه رتیکیولار و

پاپیلری) شمارش شدند. میزان متوسط شمارش رگها در ۵ ناحیه به عنوان MVD هر نمونه ثبت گردید. <sup>(۱۳)</sup> هر سلول اندوتلیالی قهوه‌ای رنگ که به صورت منفرد یا دستجات بود و به صورت واضح و مشخص از میکرووسل های مجاور یا دیگر اجزای بافت همبند جدا بود، محاسبه گردید. <sup>(۱۷)</sup> مواردی که به نظر می رسید که از یک رگ مشتق شده‌اند نیز در صورتی که جدا بودند، شمارش شدند <sup>(۱۹)</sup> وجود لومن یا اریتروسیتهای جزء معیارهای تشخیص محسوب نمی شد. <sup>(۱۸، ۱۹)</sup> در این مطالعه محدودیتی در اندازه میکرووسل ها قایل نشده و هیچ نقطه برشی برای قطر رگها در نظر نگرفتیم، رگهای با دیواره عضلانی نیز شمارش نشدند. <sup>(۱۸)</sup> تعداد میکرووسلهای شمارش شده ۵ فیلد در هر لام در بزرگنمایی  $200\times$  سه بار در زمانهای متفاوت مورد شمارش قرار گرفت، سپس میانگین حاصل بین ۳ عدد به عنوان نتیجه نهایی در جدول ثبت شد.

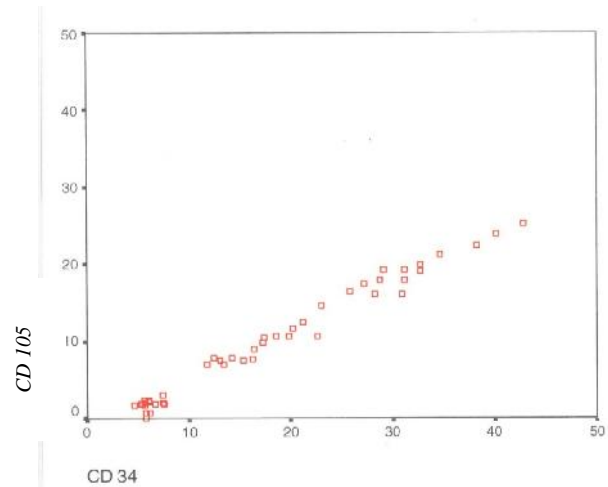
با توجه به تبعیت داده‌ها از توزیع نرمال با استفاده از آزمون One sample Kolmogrov Smirnov جهت مقایسه میزان CD34 و CD105 بین سه گروه مورد مطالعه از آزمون

**بحث:**

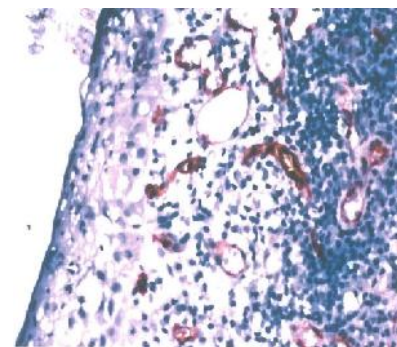
پاتوژنز لیکن پلان دهانی همیشه مورد بحث بوده و فرضیه های مختلفی مطرح بوده است.<sup>(۱-۳)</sup> به عنوان یک بیماری خودایمنی با منشاء التهابی و سیر مزمن، فاکتورهای پیش نیاز آنژیوژنیز در هیپوکسی در لیکن پلان دهانی نیز دیده می شود.<sup>(۵)</sup> مطالعات نشان داده آنژیوژنیز یک عنصر مهم پروسه های التهابی است که در پایداری و مزمن شدن تعدادی از اختلالات اتوایمنی و ضایعات التهابی شرکت می کند.<sup>(۱۹)</sup> در فرایند آنژیوژنیز مدیاتورها و سلولهای متعددی برای ایجاد یک محیط مناسب برای تشکیل مویرگهای جدید از عروقی که از پیش موجود بوده اند با یکدیگر همکاری دارند. سلولهای التهابی شامل مونوستها / ماکروفاژها، لنفوسیتهای T و نوتروفیلها از طریق ترشح سیتوکینها روی عملکرد سلولهای اندوتلیال اثر می گذارند و منجر به تکثیر مهاجرت و فعال شدن آنها می شوند.<sup>(۱۴)</sup>

VEGF نیز یکی از قویترین مدیاتورهای آنژیوژنیز است که به وسیله التهاب، هیپوکسی و فاکتورهای دیگر تحریک می شود.<sup>(۲۰)</sup> آنژیوژنیز غیر طبیعی که به وسیله VEGF تحریک می شود در پاتوژنز یک سری از اختلالات اتوایمنی و التهابی مزمن شرکت می کند.<sup>(۱۳)</sup> جهت بررسی های مورفولوژیک آنژیوژنیز با میکروسکوپ نوری روشهای کمی و کیفی متنوعی وجود دارد.<sup>(۱۷)</sup> بررسی تراکم عروقی (MVD) از روشهای کمی تعیین آنژیوژنیز محسوب می شود که شیوه های گوناگونی برای تعیین آن وجود دارد.<sup>(۱۷،۱۸،۲۱)</sup> عنوان شده که میزان آنژیوژنیز محاسبه شده با MVD را می توان به عنوان یک مارکر پروگنوستیک استفاده کرد.<sup>(۲۲)</sup> MVD برای پیشگویی رشد مهاجم تومور و متاستاز آن ارزشمند است.<sup>(۱۷)</sup> در مطالعه حاضر از اصلی ترین روش تعیین واسکولاریتی یعنی شمارش میکرووسل های رنگ پذیرفته با مارکر CD34 و CD105 در نواحی پرتراکم عروقی استفاده شد.<sup>(۲۳،۲۴)</sup> جهت بررسی فرایند تشکیل رگ خونی انتخاب آنتی بادی مناسب برای سلولهای اندوتلیال فعال گام نخست یک شیوه و متدولوژی مناسب است.<sup>(۱۷)</sup> در مطالعات گوناگون بسیاری از

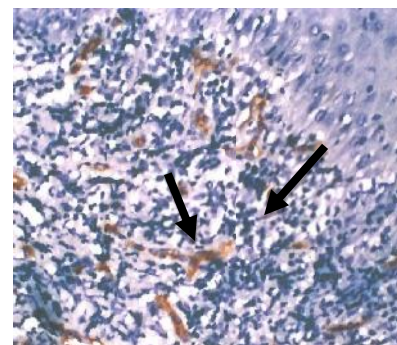
مخاطب نرمال و گروه رتیکولر بود. ( $P < 0/001$ ) پراکنش میزان بروز CD105 بر حسب CD34 در نمودار ۱ دیده می شود.



نمودار ۱- پراکنش میزان CD105 بر حسب CD34



شکل ۱- رنگ آمیزی ایمونوهیستوشیمی با نشانگر CD105 ضایعه لیکن پلان اروزبو. بزرگ نمایی ۲۰۰×



شکل ۲- رنگ آمیزی ایمونوهیستوشیمی با نشانگر CD34 ضایعه لیکن پلان اروزبو. بزرگ نمایی ۲۰۰ میکروسکوپ نوری

دست یافت که در لیکن پلان نیز به عنوان یک بیماری التهابی مزمن وابسته به لنفوسیت T میزان آنژیوژنز افزایش می‌یابد.<sup>(۲۶)</sup> به عبارتی افزایش قابل توجه MVD به صورت اولیه می‌تواند به یک پاسخ سلولی التهابی قوی در مجاورت مخاط کمک کند و میکروواسکولار این ناحیه کاملاً با مخاط سالم متفاوت است.<sup>(۲۷)</sup> در این مطالعه میزان MVD بدست آمده توسط مارکر CD34 بیشتر از مواردی بود که از مارکر CD105 استفاده شده بود. این نتایج مشابه با نتایج بدست آمده در مطالعات دیگری است که آنها نیز از نشانگرهای CD34 و CD105 برای تعیین MVD استفاده کرده بودند، است.<sup>(۲۸-۳۰)</sup> با در نظر گرفتن نقش آنژیوژنز در ضایعات لیکن پلان دهانی و این حقیقت که تعدادی از بیماران لیکن پلان دهانی پاسخ ضعیفی به درمان‌های ضد التهابی و ایمونوسا پرسو دارند بنابراین مقابله با آنژیوژنز ممکن است یک هدف درمانی مناسب برای مقابله با شرایط التهابی پایدار و سرسخت این بیماری باشد.

#### نتیجه گیری:

افزایش میزان تظاهر CD34, CD105 و از مخاط نرمال به سمت لیکن پلان رتیکولرو سپس اروزو، اولاً نشان دهنده افزایش آنژیوژنز در ضایعات لیکن پلان دهانی نسبت به مخاط طبیعی است و نیز با افزایش علائم کلینیکی بیماری از نوع رتیکولر به اروزید آنژیوژنز هم افزایش می‌یابد.

مارکر CD34 در تعیین MVD استفاده شده است این مارکر توانایی رنگ کردن عروق خونی در مراحل مختلف بلوغ را دارا می‌باشد. عنوان شده CD105 یک مارکر مرتبط با پرولیفراسیون سلولهای اندوتلیال است.<sup>(۱۷)</sup> قدرت و توانایی آن برای تشخیص کمی بین سلولهای اندوتلیال فعال/پرولیفره شونده و سلولهای اندوتلیال طبیعی / خاموش مجالی است تا با دقت بیشتری آنژیوژنز را تعیین کرد.<sup>(۲۲)</sup> در مطالعه حاضر میزان آنژیوژنز در بیماران مبتلا به OLP (گروه لیکن پلان رتیکولر و آتروفیک- اروزو) که به وسیله MVD با استفاده از مارکرهای سلولهای اندوتلیال (CD105, CD34) تخمین زده شده به میزان قابل ملاحظه ای بالاتر از مخاط نرمال بود. ( $P < 0.001$ ) این یافته‌ها مطابق با مشاهدات مشابه در پاتوژنهای التهابی مختلف دیگری بود که توسط سایر مطالعات گزارش شد.<sup>(۲۴,۲۰,۱۷)</sup> در مطالعه‌ای دیگر که با استفاده از مارکر CD34 در ضایعات پوستی لیکن پلان انجام شد، میزان MVD نسبت به گروه نرمال به میزان قابل ملاحظه ای بالاتر گزارش گردید.<sup>(۲۵)</sup> در مطالعه ای که Tao و همکاران انجام دادند مطابق با یافته‌های ما مشاهده کردند که MVD بدست آمده با استفاده از مارکر CD34 و همچنین میزان VEGF در ضایعات لیکن پلان دهانی به میزان قابل ملاحظه‌ای نسبت به مخاط نرمال افزایش یافته است.<sup>(۱۳)</sup> با توجه به ضریب همبستگی بالایی که بین MVD حاصل از مارکرهای CD34 و CD105 در این مطالعه به دست آمد و مطابق با نتایج حاصل از مطالعات دیگر می‌توان به این نتیجه

## References:

1. Lodi G, Scully C, Carrozzo M, Griffiths M, Sugerman PB, Thongprasom K. Current controversies in oral lichen planus: report of an international consensus meeting. Part 1. Viral infections and etiopathogenesis. *Oral Surg Oral Med Oral Pathol Oral Radiol Endod* 2005;100(1):40-51.
2. Carrozzo M, Gandolfo S. The management of oral lichen planus. *Oral Dis* 1999;5(3):196-205.
3. Eisen D. The clinical features, malignant potential, and systemic associations of oral lichen planus: a study of 723 patients. *J Am Acad Dermatol* 2002;46(2):207-14.
4. Eisen D, Carrozzo M, Bagan Sebastian J V, Thongprasom K. Number V oral lichen planus: clinical features and management. *Oral Dis* 2005;11(6):338-49.
5. Silverman Jr S, Gorsky M, Lozada-Nur F. A prospective follow up study of 570 patients with oral lichen planus: persistence, remission and malignant association. *Oral Surg Oral Med Oral Pathol* 1985;60(1):30-4.
6. Scully C, el-Kom M. Lichen planus: review and update on pathogenesis. *J Oral Pathol*. 1985;14(6):431-58.
7. Scully C, Eisen D, Carrozzo M. Management of oral lichen planus. *Am J Clin Dermatol* 2000;1(5):287-306.
8. Carrozzo M, Uboldi de Capei M, Dametto E, Fasano ME, Arduino P, Brocchetto R, et al. Tumor necrosis factor-alpha and interferon-gamma polymorphisms contribute to susceptibility to oral lichen planus. *J Invest Dermatol* 2004;122:87-94.
9. Eversole L R. Immunopathogenesis of oral lichen planus and recurrent aphthous stomatitis. *Semin Cutan Med. Surg* 1997;16(4):284-94.
10. Kim SG, Chae CH, Cho BO, Kim HN, Kim HJ, Kim IS, et al. Apoptosis of oral epithelial cells in oral lichen planus caused by up regulation of BMP-4. *J Oral Pathol Med* 2006;35(1):37-45.
11. Ichimura M, Hiratsuka K, Ogura N, Utsunomiya T, Sakamaki H, Kondoh T, et al. Expression profile of chemokines and chemokine receptors in epithelial cell layers of oral lichen planus. *J Oral Pathol Med* 2006;35(3):167-74.
12. Tanda N, Mori S, Saito K, Ikawa K, Sakamoto S. Expression of apoptotic signaling proteins in leukoplakia and oral lichen planus: quantitative and topographic studies. *J Oral Pathol Med* 2000;29(8):385-93.
13. Tao X, Huang Y, Li R, Qing R, Ma L, Rhodus NL, et al. Assessment of local angiogenesis and vascular endothelial growth factor in the patients with atrophic-erosive and reticular oral lichen planus. *Oral Surg Oral Med Oral Pathol Oral Radiol Endod* 2007;103(5):661-9.
14. Nadini A, Carraro F. Role of inflammatory mediators in angiogenesis. *Curr Drug Targets Inflamm Allergy* 2005;4(1):3-8.
15. Pousa I D, Gisbert J P, Mate J. Vascular development in inflammatory bowel disease. *Gastroenterol Hepatol* 2006 ;29(7):414-21.
16. Saad R S, Jasnosz K M, Tung M Y, Silverman J F. Endoglin (CD105) expression in endometrial carcinoma. *Int J Gynecol Pathol* 2003;22(3):248-53.
17. Sharma S, Sharma MC, Sarkar C. Morphology of angiogenesis in human cancer: a conceptual overview, histoprosthetic perspective and significant of neoangiogenesis. *Histopathology* 2005;46(5):481-9.
18. Fox S B, Harris A L. Histological quantitation of tumor angiogenesis. *APMIS* 2004;112(7-8):41-30.
19. Lai W K, Adams D H. Angiogenesis and chronic inflammation; the potential for novel therapeutic approaches in chronic liver disease. *J Hepatol* 2005;42(1):7-11.
20. Hern S, Stanton A W, Mellor R H, Harland C C, Levick J R, Mortimer P S. In Vivo quantification of the structural abnormalities in psoriatic microvessels before and after pulsed dye laser treatment. *Br J Dermatol* 2005;152(3):505-11.
21. Kato T, Kimura T, Ishii N, Fujii A, Yamamoto K, Kameoka S, et al. The methodology of quantitation of microvessel density and prognostic value of neovascularization associated with long-term survival in Japanese patients with breast cancer. *Breast Cancer Res Treat* 1999;53(1):19-31.
22. Yao Y, Kuota T, Takeuchi H, Sato K. Prognostic significance of microvessel density determined by an anti-CD105/endoglin monoclonal antibody in astrocytic tumors: Comparison with an anti-CD31 monoclonal antibody. *Neuropathology* 2005;25(3):201-6.
23. Nagatsuka H, Hibi K, Gunduz M, Tsujigiwa H, Tamamura R, Sugahara T, et al. Various immunostaining patterns of CD34, CD31 and endoglin and their relationship with lymph node metastasis in oral squamous cell carcinoma. *J Oral Pathol Med* 2005;34(2):70-6.
24. Schimming R, Marme D. Endoglin expression in squamous cell carcinoma of the oral cavity. *Head Neck* 2002;24(2):151-6.
25. Hussein MR. Evaluation of angiogenesis in normal and lichen planus skin by CD34 protein immunohistochemistry: Preliminary findings. *Cell Biol Int* 2007;31(10):1292-5.
26. Anderton S M, D C Wraith. Selection and fine-tuning of the autoimmune T-cell repertoire. *Nat Rev Immunol* 2002;2(7):487-98.
27. Bramanti T E, Dekker N P, Lozada-Nur F, Sauk J J, Regezi J A. Heat shock (stress) proteins and gamma delta T lymphocytes in oral lichen planus. *Oral Surg Oral Med Oral Pathol Oral Radiol Endod* 1995;80(6):698-704.
28. Barresi V, Cerasoli S, Vitarelli E, Tuccari G. Density of microvessels positive for CD105 is related to prognosis in meningiomas. *Acta Neuropathol* 2007;114(2):147-56.
29. Maula S M, Luukka M, Grenman R, Jackson D, Jalkanen S, Ristamaki R. Intratumoral lymphatics are essential for the metastatic spread and prognosis in squamous cell carcinoma of the head and neck region. *Cancer Res* 2003 15;63(8):1920-6.
30. Czekierdowski A, Czekierdowska S, Czuba B, Cnota W, Sadowski K, Kotarski J, et al. Microvessel density assessment in benign and malignant endometrial changes. *J Physiol Pharmacol* 2008 ;59.