گزار ش مورد

کیست ادنتوژنیک کلسیفیه همراه با ادنتومای کمپلکس

دکتر مریم سید مجیدی[1#] دکتر رامین فروغی[2]

۱- استادیار گروه آسیب شناسی دهان، فک و صورت دانشکده دندانپزشکی دانشگاه علوم پزشکی بابل
۲- استادیار گروه جراحی دهان، فک و صورت دانشکده دندانپزشکی بابل دانشکده دندانپزشکی دانشگاه علوم پزشکی بابل

خلاصه:

سابقه: کیست ادنتوژنیک کلسیفیه یک کیست ادنتوژنیک تکاملی ناشایع است که اولین بار توسط گورلین در سال ۱۹۶۲ توصیف شد و امروزه در طبقه بندی جدید سازمان بهداشت جهانی تحت عنوان تومور ادنتوژنیک کلسیفیه کیستیک نامگذاری شده است. این کیست تنها ۱٪ کیستهای فکی را شامل می شود و به صورت ناشایعی همراه با ادنتوم دیده می شود.

معرفی مورد: بیمار پسری ۱۵ ساله بود که با شکایت از تورم بدون درد در ناحیه قدامی سمت راست فک بالا مراجعه کرد. در بررسی رادیوگرافی، ضایعه رادیولوسنت با نواحی رادیواپک دیده شد. در نمای پاتولوژی اپی تلیوم کیست ادنتوژنیک با سلول های گوست و ساختارادنتوم کمپلکس مشاهده شد .درمان به روش انوکلئاسیون انجام شد و در پی گیری ۶ ماهه بیمار عود مشاهده نشد.

نتیجه گیری: نمای بالینی و رادیوگرافیک ضایعات ادنتوژنیک، اختصاصی نمی باشد. همواره بایستی به این نکته توجه نمود که نوع ضایعه همراه با کیست گورلین، سیربالینی، روش درمان و پیش آگهی ضایعه ترکیبی را تعیین می کند.

کلید واژه ها: کیست ادنتوژنیک کلسیفیه، سلول گوست، کیست گورلین، ادنتوم

وصول مقاله: ۹۰/۱/۲۶ اصلاح نهایی: ۹۰/۲/۳۱ پذیرش مقاله: ۹۰/۳/۲۲

مقدمه:

کیست ادنتوژنیک کلسیفیه اولین بارتوسط گورلین و همکارانش به عنوان یک ماهیت جداگانه معرفی شد و بعدها به نام او مثبت شد.[1] این کیست، ضایعه ادنتوژنیک ناشایعی است که حدود ۳ درصد از ضایعات بیوپسی شده دهان و حدود یک درصد از کیستهای فکین را شامل می شود.[2و3] در بررسی ۳۴۹ مورد از تومورهای ادنتوژنیک در مکزیک توسط Mosqueda-Taylor تنها ۶/۸٪ از موارد مربوط به کیست ادنتوژنیک کلسیفیه بود.[4] با افزایش تعداد گزارشات مرتبط با آن، پیشنهاد شد که کیست ادنتوژنیک کلسیفیه گروهی از ضایعات با نماهای هیستولوژیک متفاوت می باشد.[3و5و6] اگر چه غالبا به عنوان یک کیست مطرح است، بعضی پژوهشگران ترجیح می دهند که آن را به عنوان یک نئوپلاسم تلقی کنند و حتی سازمان بهداشت جهانی (WHO) در سال ۱۹۹۲، این ضایعه را با همه گوناگونی های آن به عنوان یک ضایعه تومورال طبقه بندی کرد و در سال ۲۰۰۵، آن را تحت عنوان تومور ادنتوژنیک کلسیفیه کیستیک نامید.[7و8و9]

کیست ادنتوژنیک کلسیفیه به دو زیرگروه کیستیک و نئوپلاستیک طبقه بندی می شود که البته هردو می توانند به صورت داخل استخوانی و خارج استخوانی وجود داشته باشند. انواع نئوپلاستیک آن نیز به دو گروه خوش خیم و بدخیم طبقه بندی میشود.[10] انواع کیستیک آن میتواند همراه با نئوپلاسمهای

نویسنده مسئول: دکتر مریم سیدمجیدی، عضو مرکز تحقیقات مواد دندانی دانشکده دندانپزشکی بابل - استادیار گروه آسیب شناسی دهان، فک و صورت دانشکده دندانپزشکی دانشگاه علوم پزشکی بابل تلفن: ۲۲۹۱۴۰۹- ۲۲۹۱۴۰۸ – ۰۱۱۱ همراه ۰۹۱۲۵۳۰۴۸۷۴ E-mail:ms_majidi79@yahoo.com

ادنتوژنیک نظیر آملوبلاستوما، ادنتوما، آدنوماتوئید ادنتوژنیک تومور، آملوبلاستیک فیبروما، آملوبلاستیک فیبروادنتوما، ادنتوآملوبلاستوما و حتی تومور پیندبورگ بروز نماید.[۱۲و۱۱و۱۰]

کیست ادنتوژنیک کلسیفیه در فک بالا و پایین به طور مساوی مشاهده شده، به ویژه در ناحیه دندانهای ثنایا و کانین دیده می شود. متوسط سن درگیری آن دهه دوم و سوم زندگی است. به دلیل اینکه دارای تمام ویژگی های یک کیست نبوده ولی بسیاری از ویژگی های یک نئوپلاسم را دارد و دارای خصوصیات هیستوپاتولوژیکی متغیری می باشد، همواره طبیعت واقعی آن بحث انگیز به نظر می رسد.[۱۰] در برخی موارد، کیست ادنتوژنیک کلسیفیه همراه با ادنتوم بروز مینماید یا از دید بافتی حاوی مناطقی است که مشابه با برخی تومورهای ادنتوژنیک نظیر ادنتوم کمپلکس یا کامپاند میباشد.[۹] از نظر بالینی همراهی کیست ادنتوژنیک کلسیفیه با ادنتوما اغلب به صورت تورم بدون درد با رشد آهسته است و گاهی فقط تأخیر در رویش دندان به چشم می خورد و در برخی از موارد نیزممکنست به عنوان یک یافته تصادفی در حین رادیوگرافی معمول مشاهده شود.[۱۳]

تظاهر بالینی و رادیوگرافی کیست ادنتوژنیک کلسیفیه همراه با تومورهای ادنتوژنیک اختصاصی نمی باشد لذا بررسی هیستوپاتولوژیکی جهت تشخیص الزامی است.[۱۴]

از آنجا که اهمیت کیست گورلین همراه با ادنتومای کمپلکس از نظربالینی، رادیوگرافیکی، پاتولوژیکی، پاتوژنز و درمان تا به امروز شناخته نشده و همراهی دو ضایعه در کنار یکدیگر ناشایع است، بنابراین در ادامه این مورد را شرح داده، ویژگی های آن را با موارد گزارش شده مورد بررسی و مقایسه قرار دادیم.

شرح مورد:

پسری ۱۵ ساله به دلیل تورمی بدون درد در سمت راست فک بالا در آبان ماه سال ۱۳۸۸ به جراح دهان، فک و صورت در شهر بابل مراجعه نمود. درمعاینه داخل دهانی، تورمی با حدود مشخص و به اندازه تقریبی۲× ۲ سانتیمتر با سطح صاف در ناحیه دندان کانین سمت راست فک بالا (تورم کورتکس سمت باکال) دیده شد. سطح مخاط روی آن کاملاً سالم بود. همچنین دندان کانین شیری بیمار بدون هیچ لقی در جای خود به چشم می خورد و کانین دائمی راست در دهان دیده نمی شد. در تاریخچه پزشکی بیمار مصرف داروی خاص یا بیماری گزارش نشد.

در بررسی رادیوگرافی پانورامیک، رادیولوسنسی تک حجره ای با حدود مشخص و کانون کلسیفیه بین ریشه لترال و اولین پرمولر راست بالا دیده شد.دندان کانین سمت راست بیمار نیز رویش نیافته و به سمت دیستال جابجا شده بود، تشخیص افتراقی شامل کیست گورلین و آدنوماتوئید ادنتوژنیک تومور بود. (شکل ۱)

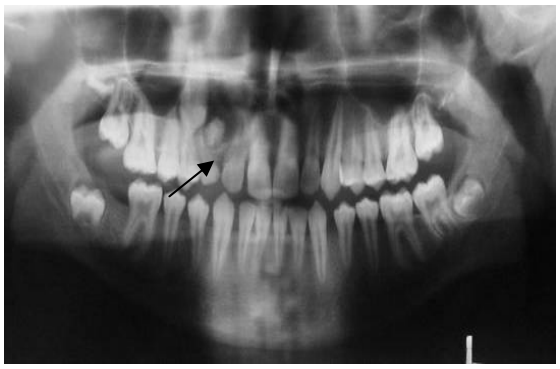

شکل۱- نمای رادیوگرافیکی ضایعه - رادیولوسنسی تک حجره ای با کانون اپک در سمت راست قدام فک بالا (فلش سیاه رنگ)

ضایعه به طریق انوکلئاسیون توسط جراح خارج شد و در دو قسمت به آزمایشگاه آسیب شناسی ارسال شد. یافته ماکروسکوپی قسمت اول‌شامل یک قطعه نسج نامنظم کرم قهوه‌ای رنگ با قوام نرم و یک قطعه نسج نامنظم کرم رنگ با قوام سخت و استخوانی جمعا به ابعاد ۰/۵× ۱×۱/۵ سانتیمتر بود که قطعه نرم در برش سطح مقطع‌کیستیک داشت و قطعه سخت جهت دکلسیفیکاسیون، سه روز در اسید فرمیک۱۰٪ قرار گرفت. قسمت دوم شامل یک قطعه نسج نامنظم کرم قهوه ای رنگ با قوام نرم به ابعاد ۰/۲× ۰/۳×۱/۲ سانتیمتربود که در برش سطح مقطع‌کیستیک داشت.

در بررسی ریزبینی، ساختارکیستی مفروش با اپی تلیوم ادنتوژنیک به چشم می خورد که لایه بازال آن متشکل از یک ردیف سلول مکعبی تا استوانه ای با هسته هیپرکروم و واجد

قطبیت معکوس بود و در لایه های سطحی تر آن، سلولهای ستاره ای شکل با آرایش سست رویت شد که در لابلای آنها سلول شبحی(Ghost Cell) به چشم می خورد. بافت همبندی سست تا فیبروکلاژنیزه، دارای سلولهای آماسی مزمن به صورت پراکنده بود. (شکل ۱)

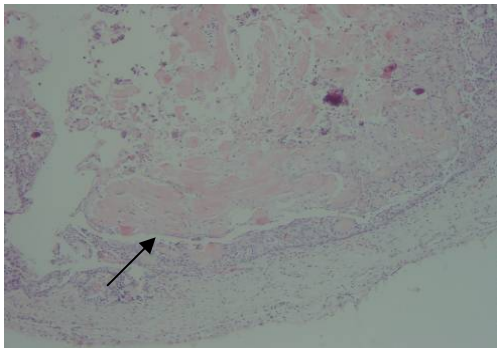

شکل ۲- نمای هیستوپاتولوژیکی کیست گورلین – تعداد زیادی سلول گوست در اپی تلیوم کیست دیده می شود فلش سیاه رنگ (رنگ آمیزی هماتوکسیلین –ائوزین ۱۰۰×)

همچنین در بررسی نسج سخت همراه با ضایعه، ساختار مینا، عاج توبولر، بافت همبندی و سمان دیده شد که در کنار یکدیگر با آرایش نامنظم قرار داشتند .تشخیص هیستوپاتولوژی کیست ادنتوژنیک کلسیفیه همراه با ادنتومای کمپلکس بود. (شکل۳)

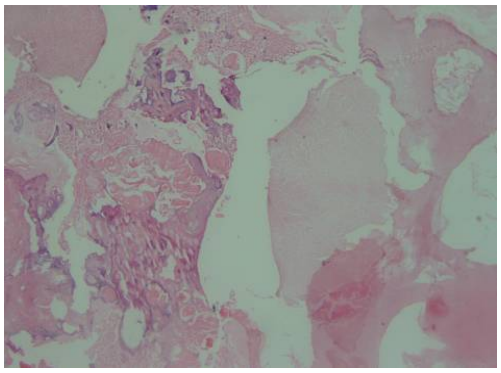

شکل۳ - نمای هیستوپاتولوژیکی ادنتوم کمپلکس (رنگ آمیزی هماتوکسیلین –ائوزین۱۰×)

در طی ۶ ماه پیگیری بیمار عودی مشاهده نشد.

بحث:

کیست ادنتوژنیک کلسیفیه ضایعه ناشایعی است که تنوعات هیستوپاتولوژیک و رفتارمتغیری دارد. عموما" بعنوان یک کیست شناخته می شود، گرچه برخی محققین ترجیح می دهند آن را بعنوان یک نئوپلاسم در نظر بگیرند. بنظر می رسد بعضی از کیستهای ادنتوژنیک کلسیفیه، کیست غیر نئوپلاستیک باشند، ولی بقیه گروه، بعنوان تومورهای ادنتوژنیک با سلول گوست یا تومورهای اپی تلیالی ادنتوژنیک با سلول گوست که نمای کیستیک ندارند و می توانند مهاجم یا حتی بدخیم باشند، بعنوان نئوپلاسم در نظر گرفته می شوند.[۱۰] برخی محققین نیز عقیده دارند که اصطلاح کیست ادنتوژنیک کلسیفیه بهتر است برای ضایعات تک کیستی مرتبط یا غیر مرتبط با ادنتوم به کار رود. علاوه بر این، کیست ادنتوژنیک کلسیفیه ممکنست مرتبط با سایر تومورهای ادنتوژنیک شناخته شده باشد.[۶] Buchner این همراهی را در ۳۵٪ موارد، Nagao در ۲۲٪، Shamaskin در ۴۷٪، Hong در ۱۷٪، Li در۲۴٪ و Gallana-Alvarez در ۲۴٪ موارد گزارش نمودند.[۱۳ و ۶-۵ و ۱۷-۱۵] Hirshberg، ۵۲ مورد از کیست گورلین مرتبط با ادنتوم را از نظر بالینی و هیستولوژیکی مورد بررسی قرار داد و آن را به عنوان ماهیتی جداگانه طبقه بندی نمود و اصطلاح odontocalcifying odontogenic cyst را پیشنهاد نمود.در بررسی او، قدام فکها به ویژه ماگزیلا محل شایع بروزبود، ضایعه بیشتر در جنس مونث رخ داده بود و متوسط سن درگیری ۱۶ سال بود[۱۸] که از نظر محل بروز ضایعه و سن درگیری در توافق با مطالعه حاضر است.

نظرات متفاوتی راجع به پاتوژنز کیست گورلین همراه با ادنتوما وجود دارد.یک احتمال این است که این دو ضایعه با هم در یک محل پدید می آیند چون تومورهای ادنتوژنیک دیگر نظیر آملوبلاستوما هم با کیست گورلین گزارش شده اند.[۱۷و۱۲] محققین دیگر معتقدند که کیست ادنتوژنیک کلسیفیه از اپی تلیوم ادنتوژنیکی که در ایجاد ادنتوما دخیل است، پدید می آید.[۱۶و۱۹و۲۰] البته شاید ادنتوما به طور ثانویه از اپی تلیوم پوشاننده کیست گورلین ایجاد میشود.[۲۱] در نهایت، برخی نویسندگان بر این باورند که کیست گورلین همراه با ادنتوما بایستی به عنوان یک ماهیت جداگانه در نظر گرفته شود[۱۸] زیرا این ضایعه و کیست گورلین به تنهایی، از نظر بالینی

تفاوتهایی در سن و محل بروزنشان می دهند.[۱۳]

Nakayama و همکاران گروهی از ادنتومها با کیست گورلین را گزارش نمودند و آنها را به دو دسته تقسیم کردند. گروه اول شامل ادنتوم در کیست و گروه دوم شامل ادنتوم خارج از کیست بود. نتایج مطالعه آنان نشان داد که تفاوت در ارتباط بین این دو ضایعه ممکنست توسط سن بیمار و سرعت رشد ادنتوم ایجاد شود.[۲۲] مورد گزارش شده ما با گروه دوم از نظر محل ادنتوم که خارج از دیواره کیست بود، در توافق است.

Gallana-Alvarez موردی از کیست ادنتوژنیک کلسیفیه مرتبط با ادنتوم را درقدام فک بالای پسری ۱۹ ساله گزارش نمود. ضایعه در نمای رادیوگرافیکی به صورت یک ضایعه لوسنت-اپک با محدوده مشخص بود و از نظر هیستوپاتولوژیکی به شکل یک کیست بزرگ بود که در منطقه مرکزی آن مینا و عاج به صورت نامنظم شکل گرفته بود[۱۳] که از نظر بالینی، رادیوگرافیکی وهیستوپاتولوژیکی با مورد معرفی شده مطابقت دارد.

Pisota، همراهی کیست گورلین و ادنتوما را در مردی ۳۶ ساله گزارش نمود که شکایت اصلی بیمار از تورم بدون درد در ناحیه پرمولر پایین و وجود کانین شیری در ناحیه بود[۲۳] که از نظرعلائم بالینی با مورد حاضر همخوانی دارد.

کیست گورلین همراه با ادنتوما بایستی به طریق انوکلئاسیون درمان شود زیرا عود کمی دارد.[۲۶-۲۴] مورد معرفی شده نیز توسط انوکلئاسیون درمان شد. اما در موارد همراهی کیست گورلین با ضایعات دارای مشی تهاجمی به درمان تهاجمی تری نیز نیازمند است.[۲۶] البته موردی از تومور ادنتوژنیک کلسیفیه کیستیک در فک بالای دختری ۱۲ ساله که با جراحی محافظه کارانه درمان شد توسط Sakai گزارش شد و پیشنهاد شد که برای درمان ضایعاتی مهاجم و گسترده از این نوع، در بیماران جوان، برای اجتناب از ایجاد نقص و بدشکلی در ناحیه مورد درمان و از دست رفتن دندانها می توان از مارسوپیالیزاسیون استفاده کرد.[۲۷]

نتیجه‌گیری:

بایستی همواره به این نکته توجه نمود که نوع ضایعه همراه با کیست گورلین، سیربالینی، روش درمان و پیش آگهی ضایعه ترکیبی را تعیین می کند و بررسی هیستوپاتولوژیک دقیق و تشخیص قطعی می‌تواند درمان صحیح را به دنبال داشته باشد.

References:

1. Gorlin RJ, Pindborg JJ, Clausen FP, Vickers RA. The calcifying odontogenic cyst- a possible analogue of the cutaneous calcifying epithelioma of Malherbe: An analysis of fifteen cases. Oral Surg Oral Med Oral Pathol. 1962 Oct; 15:1235-43.

2. Swan RH, Houston GD, Moore SP. Peripheral calcifying odontogenic cyst (Gorlin Cyst). J Periodontal 1985 Jun; 56(6): 340- 3

3. Fejerskov O, Krogh J. The calcifying ghost cell odontogenic tumor-or the calcifying odontogenic cyst. J Oral Pathol.1972; 1(6): 273-87.

4. Mosqueda-Taylor A, Ledesma-Montes C, Caballero-Sandoval S, Portilla-Robertson J, Ruíz-Godoy Rivera LM, Meneses-García A. Odontogenic tumors in Mexico: a collaborative retrospective study of 349 cases. Oral Surg Oral Med Oral Pathol Oral Radiol Endod.1997 Dec; 84(6):672-5.

5. Hong SP, Ellis GL, Hartman KS. Calcifying odontogenic cyst. A review of ninety-two cases with reevaluation of their nature as cysts or neoplasms, the nature of ghost cells, and subclassification. Oral Surg Oral Med Oral Pathol. 1991 Jul; 72(1):56-64.

6. Li T, Yu Sh. Clinicopathologic spectrum of the so-called calcifying odontogenic cysts: A study of 21 intraosseous cases with reconsideration of the terminology and classification. AM J Surg Pathol. 2003 Mar; 27(3):372-384.

7. Kramer IRH, Pindborg JJ, Shear M. World Health Organization: Histological typing of odontogenic tumours. Berlin: Heidelberg; 1992. p. 7-9, 20-21, 66-68.

8. Philipsen HP. Odontogenic tumor. In: Barnes L, Eveson JW, Reichart S, Sidransky D, Editors. World health organization classification of tumors: pathology and genetic of head and neck tumors.3 rd ed. lyon: IARC; 2005:P283-322.

9. Lucchese A, Petruzzi M, Scivetti M, Pilolli GP, Di Bisceglie MB, Crincoli V, et al. Calcifying odontogenic cysts associated with odontomas: confocal laser scanning microscopy analysis of 13 cases. Ultrastruct Pathol. 2011 May; 35(3):146-50.

10. Neville BW, Damm DD, Allen CM, Bouquot JE, Editors. Oral and Maxillofacial pathology. Philadelphia: W.B. Saunders; 2009. p: 221-3.

11. Regezi J, Sciubba J. Oral pathology. 5th Ed. St Louis: W.B. Saunders Co; 2008. p: 249-51.

12. Shafer WG, Hine MK, Levy BM. A textbook of Oral Pathology. Philadelphia: P.A. Saunders; 1974. p: 249-51.

13. Gallana-Alvarez S, Mayorga-Jimenez F, Torres-Gómez FJ, Avellá-Vecino FJ, Salazar-Fernandez C. Calcifying odontogenic cyst associated with complex odontoma: case report and review of the literature. Med Oral Patol Oral Cir Bucal. 2005 May-Jul; 10(3):243-7.

14. Knezević G, Sokler K, Kobler P, Manojlović S. Calcifying odontogenic cyst-- Gorlin's cyst--report of two cases. Coll Antropol. 2004 Jun; 28(1): 357-62.

15. Buchner A, Merrell PW, Carpenter WM, Leider AS. Central (intraosseous) calcifying odontogenic cyst. Int J Oral Maxillofac Surg 1990;19:260-2.

16. Nagao T, Nakajima T, Fukushima M. Calcifying odontogenic cyst. A survey of 23 cases in Japanese literature. J Maxillofac Surg 1983; 11: 174-9.

17. Shamaskin RG, Svirsky JA, Kangars GE. Intraosseous and extraosseus calcifying odontogenic cyst. J Oral Maxillofac Surg 1989; 47:562-5.

18. Hirshberg A, Kaplan I, Buchner A. Calcifying odontogenic cyst associated with odontoma: a possible separate entity (odontocalcifying odontogenic cyst). J Oral Maxillofac Surg 1994 Jun; 52(6): 555- 8.

19. Lello GE, Maken M. Calcifying odontogenic cyst. Int J Oral Maxillofac Surg 1986; 15:637-44.

20. Toida M, Ishimarn JI, Tatematsu N. Calcifying odontogenic cyst associated with compound odontoma. J Oral Maxillofac Surg 1990; 48:77-81.

21. Takeda Y, Suzuki A, Yamamoto H. Histopathologic study of epithelial components in the connective tissue wall of unilocular type of calcifying odontogenic cyst. J Oral Pathol Med 1990; 19:108-13.

22. Nakayama SH, Sasaki A, Mese H, Nishiyama A, Yokoyama SH, Matsumura T. A case of calcifying odontogenic cyst associated with odontoma. Review of the literature on the relationship between odontomas and cysts. Japanese Journal of Oral and Maxillofacial Surgery1999; 45(11): 709- 11.

23. Pisota GD, Gerlach RF, Dos santos JC, Montebelo Filho A. Odontoma- producing intraosseous calcifying odontogenic cyst: case Report. Braz Dent 2001; 12:67- 70.

24. Buchner A. The central (intraosseous) calcifying odontogenic cyst. J Oral Maxillofac Surg 1991; 49:330-9.

25. Jonhson IIIA, Fletcher M, Gold L, Chen S-Y. Calcifying odontogenic cyst: A clinicopathologic study of 57 cases with immunohistochemical evaluation for cytokeratin. J Oral Maxillofac Surg 1997;55:679-83.

26. Ida F, Obara K, Mishima K, Saito I. Ameloblastoma ex calcifying odontogenic cyst (dentinogenic ghost cell tumor).J Oral Pathol Med 2005 Sep; 34(8):511-2.

27. Sakai VT, Filho CE, Moretti AB, Pereira AA, Hanemann JA, Duque JA. Conservative surgical treatment of an aggressive calcifying cystic odontogenic maxillary tumor in the young permanent dentition. Pediatr Dent. 2011 May-Jun; 33(3): 261-5.