بررسی رابطه مرفولوژی مهره های گردن با ناهنجاری های بعد قدامی – خلفی فکین

دکتر شهین امامی میبدی[۱] دکتر الهام مرشدی میبدی[۲]، دکترهما مرشدی میبدی[#۲] دکتر محمدجوادخرازی فرد[۳]

۱- دانشیار بخش ارتودنسی ، دانشگاه آزاد اسلامی، واحد دندانپزشکی تهران

۲- دندانپزشک

۳- دندانپزشک،مشاورتحقیقاتی ،مرکز تحقیقات دندانپزشکی . دانشگاه علوم پزشکی تهران

خلاصه:

سابقه و هدف: اکلوژن کلاس دووسه ازجمله ناهنجاری های بعدقدامی-خلفی است که از شیوع بالایی برخورداربوده وعدم درمان آن مشکلاتی مانند معلولیت‌های اجتماعی و اختلال در عملکرد دهان ایجاد می‌کند. باتوجه به عدم اطلاعات کافی در این زمینه درکشور، برآن شدیم تا رابطه مرفولوژی ستون مهره های گردن رابا ناهنجاریهای بعد قدامی- خلفی در جامعه ایرانی بررسی کنیم.

مواد و روش‌ها: مطالعه به روش مورد– شاهدی انجام گرفت.نحوه نمونه گیری مبتنی بر هدف بود. ۸۹بیمار دررده سنی۱۷تا ۳۰سال انتخاب شدند.شاخص های مرتبط با ابعاد عمودی صورت شاملSN-MP، MMو Jarabak index مشابه سازی و نمونه‌ها با استفاده ازشاخص ANB به دو گروه شاهد شامل ۳۹نفر باANB طبیعی(۲±۲) ،گروه مورد ۲۰نفر با اکلوژن کلاس دو(ANBبزرگترازا۴) و۳۰نفر با اکلوژن کلاس سه (ANBکوچکتر از ۰) انتخاب گردیدند. مرفولوژی ستون مهره‌های گردن و ناهنجاریهای مرتبط با آن شامل فیوژن و posterior arch deficiencyبرروی لترال سفالوگرام ها بررسی وداده‌ها توسط آزمون‌های Binary logistic Regressionو Independent sample testو t-test با نرم‌افزارspss۱۶ مورد آنالیزآماری قرارگرفتند.

یافته‌ها: میزان فیوژن درگروه شاهد۳۵/۹ درصد و در بیماران کلاس دو۵۵ درصد و درکلاس سه ۷۳/۳ درصد مشاهده گردید.در مقایسه گروه شاهد با گروه کلاس سه وگروه شاهد با گروه کلاس دو اختلاف معنی دار وجود داشت به ترتیب (P<۰/۰۱) و (P<۰ /۰۰۳) اما مقایسه بیماران کلاس دو وسه با اختلاف معنی دار نداشت. Posterior Arch Deficiency در گروه شاهد ۵/۵ درصد، در بیماران کلاس دو۱۵ درصد هم و درکلاس سه ۱۶/۷درصد بود.Posterior Arch Deficiency در گروه شاهد و کلاس سه با(P<۰/۸) گروه شاهد وکلاس دو (P<۰/۹) ودر مال اکلوژن کلاس دو وسه (P<۰/۵)اختلاف معنی‌دار وجود نداشت.

نتیجه گیری: ناهنجاریهای مهره های گردنی درافراد اکلوژن کلاس دو وسه بیشتر دیده میشودکه این فیوژن بین مهره های C_2و۳ C بیشتر است.

کلید واژه‌ها: ستون مهره های گردن، مال اکلوژن، ناهنجاری، فک، کلاس دو انگل، کلاس سه انگل

وصول مقاله: ۹۱/۴/۲۱ اصلاح نهایی: ۹۱/۱۲/۱۸ پذیرش مقاله: ۹۲/۲/۵

مقدمه:

ناهنجاری های کلاس دو وکلاس سه از جمله ناهنجاری های بعد قدامی- خلفی است . شیوع ناهنجاری های کلاس دو ۱۵درصد و ناهنجاری های کلاس سه ۱ درصد گزارش شده است.[۱] طبق مطالعات در نژاد اروپای شمالی ، ناهنجاری کلاس دو بیشتر شایع است و در ۲۵ درصد از بچه‌های دانمارکی این ناهنجاری‌ها گزارش شده است. در ژاپن ناهنجاری کلاس سه ۳درصد و در چین۲ درصد گزارش شده است.[۱-۳] و در جمعیت آفریقایی ناهنجاری کلاس سه همراه با اپن بایت شیوع بیشتری دارد.[۱] تمایل صورت به جلو یا عقب (دایورجنسی)، اولین بارتوسط ارتودونتیست و آنترو پولوژیست میلوهلمن به کار برده شد که این عامل را تحت تاثیر مسائل قومی و نژادی دانست.[۲]دندان‌های نامنظم و اکلوژن نامناسب اگر درمان نشود مشکلات عدیده‌ای از جمله معلولیت‌های اجتماعی، اختلال در تمامی عملکردهای دهان از جمله جویدن، بلع و تکلم، درد در مفصل گیجگاهی–فکی و یا شکستن و از دست رفتن دندانها را بدنبال دارند. [۳] از یافته های کلینیکی و پارا کلینیکی همچون

[#] نویسنده مسئول مکاتبات: دکتر هما مرشدی، دندانپزشک، تهران، خیابان آفریقا، کوچه گلگشت، پلاک ۲۸، تلفن: ۰۹۱۲۴۳۵۸۱۰۵ پست الکترونیک: h_meibodi@yahoo.com

بررسی شاخص های سفالومتری به منظور تصحیح اکلوژن و بهبود عملکرد دهان استفاده می شود. هر چه مداخله زودتر انجام پذیرد نیاز به درمان های پیچیده و جراحی کاهش می‌یابد.[۳]

مطالعاتی در رابطه با مرفولوژی مهره های گردن با ناهنجاری های بعد قدامی- خلفی و عمودی صورت گرفته است که نشاندهنده ناهنجاری های ستون مهره‌های گردن مانند فیوژن می باشد. شیوع این فیوژن‌ها در ناهنجاری‌های مختلف متفاوت است.[۴] با توجه به اطلاعات محدود و عدم اطلاعات بومی کافی در این زمینه، برآن شدیم تا رابطه مرفولوژی ستون مهره‌های گردن با ناهنجاریهای های بعد قدامی- خلفی رادر سال ۹۱-۱۳۹۰ در مراجعین به یک مرکز درمانی خصوصی درتهران بررسی کنیم.

مواد و روش‌ها:

در این مطالعه مورد-شاهدی جمع‌آوری اطلاعات با تکنیک مشاهده و بررسی لترال سفالوگرام و همچنین پرسشنامه صورت پذیرفت. نحوه نمونه‌گیری مبتنی بر هدف بود. به منظور اجرای این پروژه پرونده کلیه بیماران مراجعه کننده به کلینیک خصوصی مورد بررسی قرار گرفت و با توجه به حجم نمونه‌ها در مطالعات مشابه[۵،۶] مجموعاً ۸۹ بیمار در رده سنی ۱۷ تا ۳۰ سال که فاقد سابقه درمان ارتودنسی، جراحی‌های ارتوگناتیک، بیماری گیجگاهی– فکی یاکرانیوفشیال، بیماری دستگاه تنفسی، عضلانی یا دستگاه جونده و سندرم ها بودند، انتخاب شدند.

متغیر های مداخله گر شامل ژنتیک، عادات زبانی، ابعاد و موقعیت زبان نادیده گرفته شد و متغیر هایی شامل سن،جنس،شاخص هایی مربوط به ابعادعمودی صورت شامل SN-MP(SellaNasion-Mandibular Planes) (Maxillary-Mandibular planes MM،angle) و Jarabak index مشابه سازی شدند.از طرف دیگربیمارانی که دارای درمان ارتودنسی، جراحیهای ارتوگناتیک، بیماری‌های مفصل گیجگاهی–فکی یاکرانیوفشیال، دستگاه تنفسی، عضلانی یا دستگاه جونده و سندرم ها بودند حذف شدند.

این بیماران، از نظر رشد و بلوغ مهره‌های گردن در مرحله ۵ baccetti قرار داشتندکه در آن تقعر در حاشیه پایینی مهره‌های گردنیC2,C3,C4 وجود داشت و حداقل یکی از تنه‌های مهره‌های سوم یا چهارم مستطیل عمودی بود. این مرحله معرف آن است که رشد دوران بلوغ به پایان رسیده است.[۵-۶]

به منظور یکسان سازی، تمامی رادیو گرافی های لترال سفالو گرام از یک مرکز رادیولوژی که از کیفیت مناسب پرتونگاری برخوردار بود تهیه گردیدو از لحاظ کنتراست و موقعیت قرارگیری سر، به تائید متخصص رادیولوژی رسید.

سپس تریسینگ با مداد ۳H روی کاغذ تریسینگ انجام شد ودر مواردی که تصویر دوطرفه مندیبل روی هم منطبق نبود خطی که از بین این دو تصویر می‌گذشت مورد استفاده قرار گرفت.[۲] پس از آن با استفاده از نقاط مرجع سفالومتری زوایای SNB(Sella-Nasion-pointB=Supramentale)SNA(Sella-Nasion-Ponint A= Subspinale ANB (A=subspinaleNasion-pointB=Supramentale) تعیین گردید و سپس زوایای MM, SN-MP و همچنین Jarabak indexبدست آمد.

نمونه‌ها بر اساس الگوی رشد و با استفاده از شاخصهای سفالومتریک به دو گروه تقسیم شدند:

۱- گروه شاهد با ANBطبیعی:شامل 39نفر در محدوده سنی ۱۷ تا۳۰ سال با خصوصیات زیر:

MM=23.6±4.5 زاویه،Jarabak Index=62-65%
،SNB=79±2 ،SNA= 81±2 ،SN-MP=31.8±5.2،
ANB= 2±2[۷-۹]

۲- گروه مورد با ناهنجاری بعد قدامی-خلفی:

۵۰نفر در محدوده سنی ۱۷ تا ۳۰ سال،با ناهجاری بعد قدامی-خلفی فکین(شامل۲۰نفر ناهنجاری کلاس دوو۳۰نفرناهنجاری کلاس سه) با مشخصات زیر:[۷-۹]

- ناهنجاری کلاس دو: بیمارانی که ANBآنها بزگتراز ۴ بود.
- ناهنجاری کلاس سه: بیمارانی که ANBآنها کوچکتر از (۰)بود.

SN-MP=31.8±5.2.و MM=23.6±4.5 ،زوایای
Jarabak Index=62-65%

سپس مرفولوژی ستون مهره‌های گردن شامل C1(اطلس) ،C2 وC3-C6 و ناهنجاری های مربوط به آنها بر روی لترال سفالوگرام مورد بررسی قرارگرفت. در ستون مهره‌های گردنی طبیعی، فواصل بین مهره ای به‌صورت رادیولوسنت بیشتر از ۱ میلیمتر دیده می‌شود.[شکل۱]

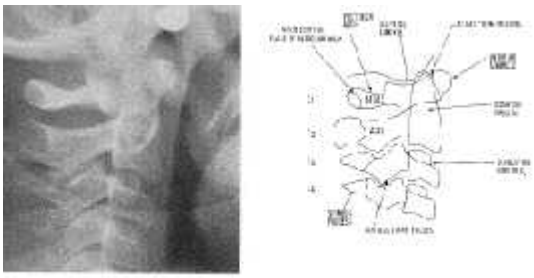

شکل ۱- ستون مهره های گردنی طبیعی

ناهنجاری‌هایی که در این تحقیق مورد بررسی قرار گرفتند شامل فیوژن و posterior arch deficiency (نازکی قوس خلفی اطلس)بود. اگر این سطوح فاقد رادیولوسنسی بودند، نشانه فیوژن بود که این فیوژن می توانست به صورت کامل(پیوسته) ویا نا پیوسته باشد.[۱] در فیوژن ناپیوسته ، سطوح مفصلی به صورت ساختارهای استخوانی اپک جدا از هم ظاهر می‌شوند.[۳] (شکل۲)

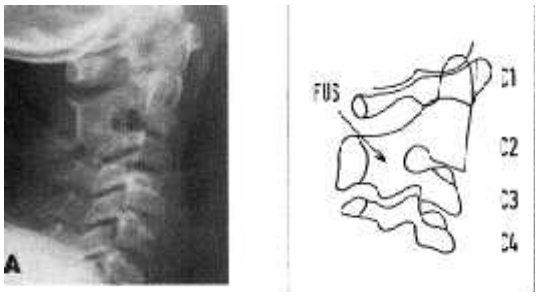

شکل۲- فیوژن بین مهره های C2-C3

زمانی که طول قوس خلفی اطلس از میانگین ۴ میلیمترکمتر باشدposterior arch deficiency در نظر گرفته می شود.درحقیقت در posterior arch deficiency با کمبود لایه کورتیکال داخلی قوس خلفی مواجه هستیم که اثر این کمبودبه صورت اپاسیتی کمتر از نرمال دیده می‌شود.[۱۰]

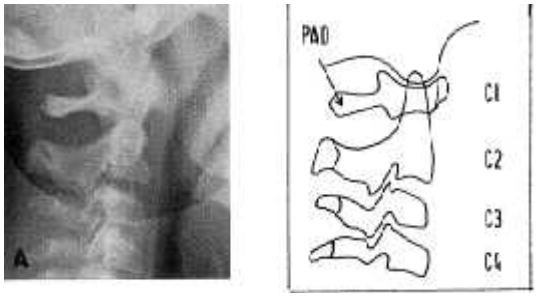

شکل۳ –posterior arch deficiency مهره C1

اندازه زاویه‌ای با تقریب ۰/۵ درجه و اندازه‌های خطی با تقریب ۰/۵ میلمتر به ثبت رسید و برای به حداقل رساندن میزان خطا در اندازه گیریها، دو هفته بعد تریسینگ و تمام اندازه‌گیریها مجدداً کنترل و سپس ضریب همبستگی بین آنها برآورد شد.

جهت مقایسه شاخصهای سفالومتریک از آزمون‌های Binary Regression logistic استفاده شد. کلیه عملیات آماری توسط نرم‌افزارspss۱۶ انجام گرفت. در این تحقیق بر روی ۳۹ نفردارای اکلوژن کلاسیک(طبیعی) در بعد قدامی-خلفی از سن ۱۷ تا ۳۱ سال (شامل ۲۳ زن و ۱۶ مرد) ،۲۰ بیمار دارای ناهنجاری کلاس دو در رده سنی ۱۶ تا ۳۰ سال

(شامل ۱۵زن و ۵ مرد) و همچنین ۳۰ بیمار دارای ناهنجاری کلاس سه (شامل۱۶ زن و ۱۴ مرد) در رده سنی ۱۷ تا ۲۹ سال مورد بررسی‌ها انجام شد در جدول۱ مشاهده می‌شود

جدول ۱ - توزیع مبتلایان به ناهنجاری بعد قدامی- خلفی(مورد) و گروه شاهد بر حسب سن و جنس

متغیرهای مداخله‌گر / الگوی رشد	سن	جنس	
		زن	مرد
طبیعی	۲۱/۳±۳/۶۲	۲۳(٪۵۹)	۱۶(٪۴۱)
مال اکلوژن کلاس دو	۱۹/۷±۴/۰۷	۱۵(٪۷۵)	۵(٪۲۵)
مال اکلوژن کلاس سه	۲۱/۴±۴	۱۶(۵۳/۳)	۱۴(۴۶/۷)

بر اساس Binary logistic Regressionتفاوت معنی داری از نظر سن و جنس(متغیر های مستقل) بین دو گروه وجود نداشت و این آزمون تشابه دو گروه را نشان می داد.

متغیر های وابسته شامل وجود یا عدم فیوژن، وجود یا عدم وجودPosterior Arch Deficiency مورد بررسی قرار گرفتند . بررسی متغیر های مربوط به ابعاد عمودی صورت در دو گروه توسط Independent sample testانجام شد و نتایج نشان داد که اختلاف متغیر هایMM و Jarabak indexدردو گروه مورد و شاهد به لحاظ آماری معنا دار نبود.

نتایج حاصل بر اساس SPSS16 در جدول ۲ نشان داد که:

در گروه شاهد۶۴/۱ درصد از افراد فاقد فیوژن بودند ولی این میزان در بیماران کلاس دو ۴۵ درصد و بیماران کلاس سه ۲۶/۷ درصد بود.

فیوژن در گروه شاهد تنها بین مهره هایC2 و C3 مشاهده شد . در اغلب افراد گروه مورد نیز فیوژن بین مهره‌های C2,C3بود اما مواردی از فیوژن بینC3,C4 و C4,C5نیزمشاهده گردید.در گروه شاهد فیوژن۳۵/۹٪و در گروه کلاس سه۷۳/۳ درصد و در بیماران کلاس دو ۵۵ درصد دیده شد. با روش آماری ذکر شده در بین افرادبا اکلوژن طبیعی و کلاس سه (P<۰/۰۱) وگروه شاهد با کلاس دو (P<۰/۰۰۳) اختلاف معنی‌داری وجود داشت یافته ها نیز حاکی از افزایش فیوژن در بیماران کلاس سه نسبت به کلاس دو است. اما بین بیماران با ناهنجاری کلاس دو وسه یافته ها نشان داد که این اختلاف معنی دار نیست. (P<۰/۱)

- Posterior Arch Deficiency (PAD) در هر دو گروه وجود داشت . در گروه شاهد۵/۵ درصد از افراد دارای PAD بودند در حالیکه در بیماران کلاس دو ۱۵ درصد و در ناهنجاری کلاس سه ۱۶/۷ درصد دارای PAD بودند.
- در بروز Posterior Arch Deficiencyدر بین افراد با اکلوژن طبیعی و کلاس سه و اکلوژن طبیعی و کلاس دو اختلاف معنی‌داری وجود نداشت. به ترتیب (P<۰/۸)و(P<۰/۹) در بین مال اکلوژن دو و سه اختلاف معنی‌داری دیده نشد (P<۰/۵)

بیش از یک انحراف

- در گروه شاهد فراوانی افرادی که فاقد فیوژن و PAD بودند ۶۴/۱ درصد و کسانی که دارای فیوژن وفاقد PAD بودند ۳۵/۹ درصد بود.
- در بیماران کلاس دو،کسانی که فاقد فیوژن و PADبودند ۴۵درصد، بیمارانی که دارای یک فیوژن و فاقد PAD بودند ۳۵ درصد و کسانی که دارای یک فیوژن و PAD بودند ۱۵درصد و در نهایت افرادی که دارای فیوژن بین مهره های c2,c3و c3,c4 و فاقد PAD بودند ۵ درصد بودند.

در ناهنجاری کلاس سه بیمارانی که فاقد فیوژن و PAD بودند۲۳/۳ درصد، دارای یک فیوژن و فاقد PAD بودند ۵۶/۷ درصد و فاقد PAD با دو فیوژن ۳/۳ درصد بودند اما کسانی که دارای PAD بدون فیوژن بودند ۳/۳ درصد ، دارای PADبا یک فیوژن ۱۰درصد و در نهایت PAD همراه با دو فیوژن ۳/۳درصد بودند.

جدول ۲ -شیوع انحرافات در مورفولوژی ستون مهره گردنی در افراد دارای ناهنجاری بعد قدامی-خلفی و گروه شاهد

وضعیت مهره‌های گردن / اکلوژن	فیوژن		posterior archdeficiency		بیش از یک انحراف	
	دارد	ندارد	دارد	ندارد	دارد	ندارد
اکلوژن طبیعی	۱۴(٪۳۵/۹)	۲۵(٪۶۴/۱)	۲(٪۵/۵)	۳۷(٪۹۴/۵)	۰(٪۰)	۳۹(٪۱۰۰)
مال اکلوژن کلاس دو	۱۱(٪۵۵)	۹(٪۴۵)	۳ (٪۱۵)	۱۷(٪۸۵)	۳(٪۱۵)	۱۷(٪۸۵)
مال اکلوژن کلاس سه	۲۲(۷۳/۳)	۸(٪۲۶/۷)	۵(٪۱۶/۷)	۲۵(٪۸۳/۳)	۴(٪۱۳/۳)	۲۶(٪۸۶/۷)

بحث :

مطالعه حاضر در رابطه با مرفولوژی ستون مهره های گردن با ناهنجاریهای بعد قدامی _ خلفی صورت گرفت ونشان داد که میزان ابتلا به فیوژن وPosterior Arch Deficiencyدر افراد مبتلا به ناهنجاریهای کلاس دو وسه نسبت به افراد دارای اکلوژن طبیعی بیشتر است. میزان فیوژن در گروه شاهد۳۵/۹درصد و در بیماران با ناهنجاری کلاس دو ۵۵ درصد و در افراد با ناهنجاری کلاس سه۷۳/۳درصد بود و این اختلاف از لحاظ آماری معنی دار بود. نتایج حاصل از تحقیق نشان داد که فیوژن در بیماران کلاس سه بیشتر از کلاس دواست.

میزان Posterior Arch Deficiency در گروه شاهد ۵/۵ درصد، در مال اکلوژن کلاس دو ۱۵درصد و در مال اکلوژن کلاس سه۱۶/۷درصد بود. که این میزان در سه گروه فاقد اختلاف معنی‌دار بود. یافته‌های تحقیقات دیگر نیز با نتایج ما همسو بوده است.[۱۱،۱۲]

در تحقیقی که توسط Sonnesen و همکاران انجام شد به بررسی رابطه مرفولوژی مهرهای گردن در بیماران مال اکلوژن کلاس دواسکلتال پرداخته شد، نتایج بیانگر اختلاف معنی دار از نظر وجود فیوژن در گروه کلاس دو(۵۲/۹ درصد) نسبت به اکلوژن طبیعی بود. میزانPosterior Arch Deficiencyدر گروه مورد ۵/۹درصد و در گروه اکلوژن طبیعی ۴/۸درصد بود که از نظر آماری اختلاف معنی داری را نشان نداد. نتایج این مطالعه با تحقیق حاضر کاملا مطابقت دارد. [۱۲]

در مطالعه‌ای دیگر Sonnesenو همکاران به مطالعه رابطه مورفولوژی ستون مهره های گردن با ناهنجاری کلاس سه پرداختند. نتایج تحقیق نشان داد میزان ابتلا به فیوژن در بیماران کلاس سه ۶۱/۴درصد ودر گروه با اکلوژن طبیعی۱۴/۳درصد بود که این اختلاف از نظر آماری معنی دار بود. اما در بررسی Posterior Arch Deficiency در دو گروه اختلاف معنی داری وجود نداشت که این نتایج با یافته های تحقیق حاضر همسو هستند[۱۳]

در مطالعه امامی و همکاران تحت عنوان (بررسی رابطه ناهنجاری‌های ستون مهر های گردنی در بیماران کلاس سه اسکلتال) نشان داده شد. که در مجموع میزان ناهنجاری مهره‌های گردنی در افراد گروه مورد برابر ۷۶/۷ درصد و در گروه شاهد برابر ۳۶/۶ درصد می‌باشد. این اختلاف از نظر آماری معنی‌دار بود. فیوژن در گروه شاهد تنها بین مهره های C2,C3مشاهده شد در حالیکه در گروه مورد در اغلب موارد فیوژن در بین مهره هایC2,C3 و در موارد اندکی (دو مورد) فیوژن در بین مهره های دیگر وجود داشت. در ارتباط با Posterior Arch Deficiencyاختلاف معنی داری در بین گروه مورد و گروه شاهد وجود نداشت [۱۳] در مطالعه دیگر که توسط امیری نژاد صورت گرفت نیز به بررسی رابطه انحرافات

ستون مهره های گردنی با مال اکلوژن کلاس دو، نوع یک (II DivI)پرداخته شد، نتایج مطالعه نشان داد میزان ابتلا به فیوژن در گروه مورد ۶۲/۹ درصد و در گروه شاهد برابر ۲۵/۹ درصد بود.این مطالعه نشان داد که ناهنجاری های مهره‌های گردن در افراد مبتلا به مال اکلوژن کلاس دو به طور معنی داری بیشتر از افراد دارای اکلوژن طبیعی است. میزان Posterior Arch Deficiencyدر دو گروه اختلاف آماری معنی‌داری نشان نداد.[۱۵] نتایج حاصل با یافته های تحقیق حاضر مشابه هستند.

مطالعه احمدی که به بررسی رابطه مورفولوژی ستون مهره های گردن با اسکلتال اپن بایت انجام شد، نشان داد که میزان فیوژن در افراد دارای اپن بایت نسبت به گروه شاهد بیشتر بوده و همچنین در این گروه فیوژن در بین مهره‌هایC2 و C3 بیشتر دیده می‌شود. Posterior Arch Deficiency در دو گروه تفاوت معنی‌دار نداشت. این نتایج با استنتاج مطالعه حاضر هم خوانی دارد.[۱۵]

نتایج حاصل از تحقیق نشان داد که ناهنجاری های مهره های گردن در افراد دارای مال اکلوژن بیشتر از اکلوژن طبیعی است که این اختلاف از نظر آماری معنی دار است.

1- Proffite W.R, Fields H.W: Contemporary orthodontics.4nd ed .stLouiBaltimorc:Mosby;2007.p:11-14

2- Proffite W.R, Fields H.W: Contemporary orthodontics. 3nd ed. stLouiBaltimorc:Mosby;2000.p:181

3- Proffite W.R, Fields H.W. Contemporary orthodontics. 4nd ed .stLouiBaltimorc:Mosby;2007.p:-17

4- Reyneke J P, Ferreti C. Anterior openbite correction by Le fort 1 or bilateral sagittal split oseotomy. Oral and Maxillofacial Surgery Clinics.2007;19(3):321-38

5- Kucukkeles N, AcarA,BiernS,ArunT.Comparasions betweencervical vertebrae and hand – wrist maturation for the assessment of skeletal maturity. J clinpediat dent. 1999: 24(1): 47-52

6- Chang HP. Liao CH, Yang YH, Chang HF, Chen KC. Correlation of cervical vertebra maturation with hand- wrist maturation in children. Kaohsiung J Med Sci. 2001; 17: 29-35

7- Bishara,Samir. Textbook of Orthod.4th ed. Saunders publishing.2001-Vol 1-p55

8- Jacobson A. Radiographic Cephalometry.1st ed. Chicagio London Publishing Co.1995.chap8: 97-101

9- JI-Young K,Shin-Jae L, Tae-Woo K, Dong-SeokN and Young-II Ch.classification of skeletal variation in normal occlusion.TheAngle Orthodontist.2005;75(3):311-319

10- Sonnesen L, KjearI.Cervicalvertebral body fusion in patient with skeletal deepbite.Eur j orthod.2007:29(5):464-470

11- sonnesen L.kjaer l.Anomalies of the cervical vertebrae in patients with skeletal class II malocclusion and horizontal maxilaryoverjet. Am j orthoddentofacialorthop2008;133(2):188.e15-20

12- Sonnesen L, Kjaer I. Cervical column morphology in patints with skeletal Cl III malocclusion and mandibular overjet. Am Jof OrthodDentofacialOrthop. 2007;132(4):427.e7-12

13- EmamiMeibodi Sh, Parhiz H. KalantarMotamedi M H , Fetrati A, MorshediMeibodi E, MeshkatA.Cervical vertebrae anomalies in patients with CLIII skeletal malocclusion. Journal of Craniovertebral of Junction & Spine.2011;2(2):73-76

14- Amirinajad SH.compare the cervical vertebrae morphology in CLII DivIIand normal occlusion in adult patients[Dissertation] .Dental College of Islamic Azad University.;1388-89.(Persian)

15- AhmadiBirjandi A**.** compare the cervical vertebrae morphology in skeletal open bite and normal occlusion in adult patients [Dissertation]. Dental College of Islamic Azad University.;1388.(Persian)