مقایسهٔ میزان تحلیل استخوان در ایمپلنت‌گذاری به روش فوری و تأخیری در فک پایین به‌عنوان پایهٔ اوردنچر یک تا پنج سال بعد از قراردادن پروتز

دکتر آرش لامعی[۱]، دکتر یوسف کنعانی‌زاده[۱]، دکتر عاطفه بردوده[۲]، سینا سرپرست[۳]

۱-استادیار، گروه جراحی دهان، فک و صورت، واحد علوم پزشکی تبریز،دانشگاه آزاد اسلامی،تبریز،ایران

۲-دندانپزشک عمومی، فارغ‌التحصیل دانشکده دندانپزشکی، دانشگاه آزاد اسلامی واحد علوم پزشکی تبریز، تبریز، ایران

۳- دبیر کمیته تحقیقات دانشجویی، دانشگاه علوم پزشکی تبریز، دانشگاه آزاد اسلامی، تبریز، ایران

وصول مقاله: ۱۴۰۵/۲/۲۴ اصلاح نهایی: ۱۴۰۵/۳/۱۹ پذیرش مقاله: ۱۴۰۵/۳/۳۰

Comparison of Bone Resorption Following Immediate and Delayed Implant Placement in the Mandible as an Overdenture Support One to Five Years After Prosthesis Placement

Arash Lamei[1], Yousef Kananizadeh[1], Atefeh Bardoudeh[2], Sina Sarparast[3]

1- Assistant Professor, Department of Oral and Maxillofacial Surgery, Faculty of Dentistry, Tabriz Medical Sciences, Islamic Azad University, Tabriz, Iran.

2- General Dentist, Graduate of Faculty of Dentistry, Tabriz Medical Sciences, Islamic Azad University, Tabriz, Iran.

3- Student Research Committee, Tabriz Medical Sciences, Islamic Azad University, Tabriz, Iran.

Received:May 2026 ; Accepted:June 2026

Abstract

Background and aim: Dental implants are widely used as supporting foundations for removable and fixed prostheses. Immediate implant placement into a fresh extraction socket has become an acceptable treatment option due to reduced treatment time and improved esthetic outcomes. The present study aimed to compare the amount of bone resorption following immediate and delayed implant placement in patients from Tabriz.

Materials and methods: In this descriptive-retrospective study, 34 patients aged 18 to 65 years who met the inclusion criteria were selected and randomly allocated into two groups of 17 patients each. In Group 1, immediate implant placement was performed, whereas delayed implant placement was carried out in Group 2. Panoramic radiographs obtained at the time of implant placement were evaluated, and alveolar bone height was recorded. Subsequently, parallel periapical radiographs were taken, and alveolar bone height was re-measured. All patients had undergone at least one year of prosthetic loading. Data were analyzed using SPSS version 25 and Mann–Whitney and Kruskal–Wallis statistical tests.

Results: No statistically significant difference was observed in distal peri-implant bone resorption between the immediate and delayed implant placement groups. However, mesial peri-implant bone resorption and overall mandibular bone loss were significantly greater in the delayed implant placement group compared with the immediate implant placement group. In the immediate implant placement group, no significant difference in bone resorption was found among different age groups, whereas a significant difference was observed in the delayed implant placement group. In both implant placement methods, no significant difference in bone resorption was found between males and females.

Conclusion: Based on the findings of this study, bone resorption was significantly lower in immediate implant placement compared with delayed implant placement.

Keywords: Immediate implant placement, Delayed implant placement, Bone resorption

*Corresponding Author: sinasarparast7@gmail.com

J Res Dent Sci. 2026; 23(2): 103-111

نویسنده مسئول مکاتبات : دکتر سینا سرپرست پست الکترونیک: sinasarparast7@gmail.com

خلاصه:

سابقه وهدف: ایمپلنت‌ها به عنوان پایه‌ای برای حمایت از پروتز عمل می‌کنند. قرار دادن فوری ایمپلنت در ساکت دندان تازه کشیده شده به یک گزینه درمانی قابل قبول برای کاهش زمان درمان و افزایش زیبایی تبدیل شده است. در مطالعه حاضر، میزان تحلیل استخوان در ایمپلنت‌گذاری به روش فوری و تأخیری بر روی نمونه آماری از جمعیت شهر تبریز مقایسه شد.

مواد و روش ها: در این مطالعه توصیفی-پسارویدادی، ۳۴ بیمار ۱۸ تا ۶۵ ساله بر اساس معیارهای ورود انتخاب و به‌طور تصادفی به دو گروه ۱۷ نفری تقسیم شدند. در گروه ۱ کاشت ایمپلنت فوری و در گروه ۲ کاشت ایمپلنت تأخیری انجام شد. گرافی‌های پانورامیک مربوط به زمان ایمپلنت‌گذاری هر بیمار بررسی و ارتفاع استخوان آلوئولار بیمارانی که وارد مطالعه شده بودند، ثبت شد. سپس از بیماران گرافی پری اپیکال موازی تهیه شد و ارتفاع استخوان آلوئولار اندازه‌گیری شد. در این بیماران حداقل یک سال از زمان لود پروتزی گذشته بود. داده‌ها توسط نرم‌افزار SPSS 25و آزمون‌های آماری Mann-Whitney و Kruskal-Wallis Test بررسی شدند.

یافته ها: تحلیل دیستالی تفاوت معنی‌داری در دو نوع ایمپلنت‌گذاری فوری و تأخیری نداشت. تحلیل مزیالی و تحلیل استخوان مندیبل در جای‌گذاری تأخیری ایمپلنت به‌طور معناداری بیش از جای‌گذاری فوری بود. در جای‌گذاری ایمپلنت فوری، تحلیل استخوان تفاوت معناداری در گروه‌های سنی نداشت اما در جای‌گذاری تأخیری ایمپلنت، تفاوت معناداری مشاهده شد. در هر دو نوع روش ایمپلنت‌گذاری، تحلیل استخوان تفاوت معناداری در زنان و مردان نداشت.

نتیجه‌گیری: تحلیل استخوان در روش جای‌گذاری فـوری ایمپلنت به‌طور معناداری کمتر از روش جای‌گذاری تأخیری ایمپلنت بود.

کلید واژه ها: جای‌گذاری فـوری ایمپلنت، جای‌گذاری تأخیری ایمپلنت، تحلیل استخوان.

مقدمه:

ایمپلنت دندانی یک درمان قابل پیش‌بینی و مفید برای افراد بدون دندان بوده و به یکی از درمان‌های مهم دندانپزشکی نوین تبدیل شده است؛ آنچه باعث به کارگیری ایمپلنت در این بعد وسیع شده، ماندگاری و ثبات بیولوژیک آن است. همچنین ایمپلنتهای دندانی طرح درمان بسیاری از بیماران را عوض کرده است. دندانپزشکانی که قبلاً سعی می‌کردند دندان‌های مشکوک را نگهداری کنند اکنون جهت حصول نتیجه بهتر از نظر زیبایی و عملکرد درمان ایمپلنت را پیشنهاد می‌کنند.[۱] به همین علت، این روش درمانی عنوان استاندارد طلایی درمان-های دندانپزشکی مدرن را به خود اختصاص داده است.[۱، ۲] استفاده از ایمپلنت‌های دندانی برای تأمین ساپورت پروتز، مزایای بی‌شماری در مقایسه با پروتزهای ثابت و متحرک معمولی دارد. قراردادن ایمپلنت دندانی در استخوان نه‌تنها تکیه‌گاهی برای پروتز و عاملی برای حفظ استخوان آلوئول است، بلکه یکی از بهترین روش‌های نگهداری و پیشگیری در دندانپزشکی است.[۲] به‌طور کلی، شرایطی مانند طول، عرض، ضخامت، کیفیت، نزدیکی و مجاورت عناصر آناتومیکی مهم در موفقیت کاشت دندانی در استخوان فک موثرند.[۳] بنابراین قسمت‌های مختلف دهان مانند سمت قدامی ماگزیلا، قسمت خلفی ماگزیلا، قسمت قدامی مندیبل، قسمت خلفی مندیبل، هر کدام شرایط مختلفی را برای استئواینتگریش ایجاب می‌نمایند. بعد از کشیدن دندان‌ها با شروع تحلیل استخوان از لبه ریج، تغییرات زیادی در بدنه ریج آلوئول اتفاق می‌افتد (خصوصا در زاویه محور ریج آلوئول). این تغییرات و نازک شدن لبه آلوئول در قسمت قدامی ماگزیلا و مندیبل اکثرا ایجاد مشکل می‌نماید.[۴] چنین تغییراتی چنانچه قبل از عمل بررسی و معلوم نگردد، هنگام جراحی سبب مشکلاتی شده و قرار گرفتن ایمپلنت را در استخوان مناسب و کافی غیرممکن می‌سازد؛ خصوصا در ناحیه قدامی فک بالا که مساله زیبایی یا استتیک را با مشکل جدی روبرو می‌کند.[۵] روش‌ها و مارک‌های تجاری متنوعی تا به امروز ابداع شده است و انتخاب نوع ایمپلنت به عواملی چون نوع بی‌دندانی، فضای پروتزی باقی‌مانده، نمای رویشی، حجم استخوان باقی‌مانده و الگوی اکلوزالی بستگی دارد. [۶]

آنچه که امروزه فارغ از به‌کارگیری هر یک از انواع مارک‌های تجاری قابل‌بررسی است و ارزش مطالعاتی بیشتری به‌واسطهٔ تأثیر بر روند درمانی ایمپلنت دارد، زمان قراردهی آن است [۷]. در زمینهٔ زمان‌بندی قراردادن ایمپلنت تاکنون طبقه‌بندی‌های مختلفی مطرح شده است که غالبا به دو روش فوری و تأخیری اشاره می‌کنند. در اکثر مطالعات، واژه فوری ، به جای‌گذاری ایمپلنت در زمان کشیدن دندان اشاره دارد. هر چند مطالعاتی دیگر بازه ۳۰-۶۰ روزه بعد از کشیدن دندان را فوری در نظر می‌گیرند. [۸، ۹]

بارگذاری فوری به‌صورت استفاده از پروتز موقت در همان جلسه جراحی یا مدت کوتاهی پس از جراحی (معمولاً تا سه روز) نیز تعریف شده است. اگر بارگذاری ۳-۱ هفته پس از جراحی صورت گیرد لفظ Early Loading به آن اطلاق می‌شود. در روش تأخیری، ۳ ماه زمان جهت ترمیم بافت سخت و نرم پس از کشیدن دندان و عدم اعمال نیرو ۳ تا ۶ ماه پس از جای‌گذاری ایمپلنت توصیه می‌شود اما پس از کشیدن دندان، ممکن است تحلیل استخوان آلوئولار منجر به نقص شدید و کنترااندیکاسیون جای‌گذاری ایمپلنت شود.[۱۰] از این‌رو، ایمپلنت‌های فوری مطرح می‌شوند. ایمپلنت‌های فوری از جهت کاهش جلسات مراجعه بیمار و دفعات جراحی، کاهش هزینه کلی، حذف زمان مورد نیاز جهت ترمیم ساکت و امکان استئواینتگریشن بهتر به‌دلیل توانایی ترمیم ساکت تازه، کاهش زمان بی‌دندانی و همچنین حفظ ارتفاع و عرض استخوان و کانتور مناسب بافت نرم مفید هستند.[۱۱] علی‌رغم این مزایا، چالش‌های زیادی پیش روست. اختلاف سایز ساکت دندانی و ایمپلنت، خون‌رسانی ضعیف استخوان عفونی و نکروزه، سختی کنترل موقعیت ایمپلنت در سه بعد و عدم نشست کامل و دشواری در ایجاد ثبات اولیه، مشکلاتی هستند که دندان‌پزشک در ایمپلنت فوری با آنها روبه‌رو می‌شود.[۱۲] مزیت اصلی ایمپلنت فوری، کاهش زمان ترمیم است. مزیت دیگر آن این است که ترمیم نرمال استخوان که عموماً درون حفرهٔ کشیدن دندان اتفاق می‌افتد در اطراف ایمپلنت تأثیر می‌گذارد.[۱۳]

مطالعات متعددی نشان داده‌اند، زمانی که از تکنیک جراحی مناسب استفاده گردد، تحلیل استخوان کرستال در قراردادن ایمپلنت فوری تفاوت چندانی با روش متداول نخواهد داشت. [۱۳، ۱۴] اما در تعدادی از مطالعات نتیجه‌ای متفاوت به‌دست آمده، نظیر مطالعه Shwartz و همکاران که به این نتیجه رسیدند که در مدت پیگیری ۵ ساله میزان موفقیت ایمپلنت‌های فوری از ایمپلنت‌های تأخیری بیشتر است.[۱۵] این مطالعه با هدف مقایسه میزان تحلیل استخوان در ایمپلنت‌گذاری فوری و تأخیری بر روی نمونه اماری از جمعیت شهر تبریز انجام شد.

مواد و روش ها:

در این مطالعه توصیفی- پسارویدادی با کد اخلاق IR.IAU.tabriz.rec.1402.140 با استفاده از نمونه‌گیری تصادفی ساده، ۳۴ بیمار با کاشت ایمپلنت فوری (۱۷ بیمار) و تأخیری (۱۷ بیمار) انتخاب شدند. معیارهای ورود به مطالعه، دامنهٔ سنی ۶۵-۱۸ سال و دریافت لود پروتزی در فاصله زمانی تقریبی یک تا پنج سال قبل از این مطالعه بود. معیارهای خروج نیز عبارت بودند از ابتلا به دیابت کنترل‌نشده، بیماران تحت پرتودرمانی ناحیه سر و گردن، ابتلا به سوءمصرف مواد و بیماران دارای سیستمی ایمپلنتی غیر از Sic (به‌منظور کاهش اثر عوامل مداخله‌گر و افزایش همگنی نمونه‌ها) در این مطالعه توصیفی-پسارویدادی بر اساس گرافی‌های موجود و گرافی‌های تهیه‌شده در جریان مطالعه، به بررسی تاثیر نوع ایمپلنت بر تحلیل استخوان پرداخته شد. با استناد به پرونده‌های پزشکی، بیماران بر اساس نوع تکنیک کاشت ایمپلنت به دو دسته ایمپلنت‌گذاری فوری و تاخیری تقسیم‌بندی شدند و اطلاعات دموگرافیکی هر بیمار در چک لیست مربوطه درج شد. ایمپلنت فوری در مواردی بود که بلافاصله پس از خارج‌کردن دندان، قرار داده شده بود و نوع تأخیری در فاصله زمانی بیش از ۴ ماه از کشیدن دندان در نظر گرفته شد.

در مرحلهٔ بعد، گرافی‌های پانورامیک مربوط به زمان ایمپلنت‌گذاری هر بیمار بررسی و ارتفاع استخوان آلوئلار ارزیابی و ثبت شد؛ از ناحیه ایمپلنت گرافی گرفته‌شده اولیه، مجدداً گرافی پانورامیک تهیه شد؛ سپس ارتفاع استخوان آلوئلار مجدداً محاسبه و در چک‌لیست هر بیمار درج شد.

داده‌های حاصل، با استفاده از روش‌های آمار توصیفی و آزمون مقایسه میانگین در صورت داشتن توزیع نرمال مورد تجزیه‌وتحلیل آماری قرار گرفت. آزمون‌های آماری شامل Mann-Whitney و Kruskal-Wallis Test بود که فرضیات تحقیق بررسی شد. سطح معناداری $p<0.05$ در نظر گرفته شده و آنالیز آماری با استفاده از نرم‌افزار SPSS 25 انجام شد.

یافته‌ها:

در بررسی میزان تحلیل استخوان مندیبل در روش ایمپلنت‌گذاری فوری در ۵-۱ سال بعد از ایمپلنت‌گذاری مشاهده شد که در بیماران ایمپلنت فوری، میانگین تحلیل دیستال، مزیال، و استخوان مندبیل اطراف ایمپلنت به‌ترتیب ۱/۰±۰/۰۰، ۰/۵۹±۰/۹۴ و ۰/۷۹±۰/۴۷ بود (جدول ۱).

جدول۱- میزان تحلیل استخوان اطراف ایمپلنت ها ی پایه اوردنچر فک پایین به تفکیک نواحی مورد بررسی در تکنیک ایمپلنت گذاری فوری

	تعداد	کمترین	بیشترین	میانگین	انحراف معیار
تحلیل دیستالی	۱۷	۱	۱	۱	۰
تحلیل مزیالی	۱۷	۰	۲	۰/۵۹	۰/۹۷
تحلیل استخوان مندیبل	۱۷	۰/۵	۱/۵	۰/۷۹	۰/۴۷

به‌علاوه، در تعیین میزان تحلیل استخوان مندیبل در روش ایمپلنت‌گذاری تأخیری در ۵-۱سال بعد از ایمپلنت‌گذاری، مشاهده شد که در بیماران ایمپلنت تأخیری، میانگین تحلیل دیستالی، مزیالی و استخوان مندبیل به‌ترتیب، ۱/۲۹±۱/۲۶، ۱/۴۱±۱/۰۰ و ۱/۳۵±۱/۰۹ بود (جدول ۲).

جدول۲- میزان تحلیل استخوان اطراف ایمپلنت ها ی پایه اوردنچر فک پایین به تفکیک نواحی مورد بررسی در تکنیک ایمپلنت گذاری تأخیری

	تعداد	کمترین	بیشترین	میانگین	انحراف معیار
تحلیل دیستالی	۱۷	۰	۳	۱/۲۹	۱/۲۶
تحلیل مزیالی	۱۷	۰	۳	۱/۴۱	۱
تحلیل استخوان مندیبل	۱۷	۰	۳	۱/۳۵	۱/۰۹

در مقایسهٔ ایمپلنت‌گذاری تأخیری و فوری از نظر میزان تحلیل دیستالی یک‌سال بعد از ایمپلنت‌گذاری، همان‌طور که در جدول ۳ و نمودار ۱ مشاهده می‌شود، تفاوت معناداری در دو نوع ایمپلنت‌گذاری فوری و تأخیری نداشت. (P=۰/۳۴) تحلیل مزیالی در ایمپلنت‌گذاری تأخیری به‌طور معناداری بیش از فوری بود (P=۰/۰۱) از سوی دیگر، تحلیل استخوان مندیبل در ایمپلنت‌گذاری تأخیری به‌طور معناداری بیش از فوری بود (P=۰/۰۴)

جدول ۳- مقایسه میزان تحلیل استخوان مندیبل در روش ایمپلنت‌گذاری تأخیری و فوری

	ایمپلنت‌گذاری فوری		ایمپلنت‌گذاری تأخیری		
	میانگین	انحراف معیار	میانگین	انحراف معیار	P
تحلیل دیستالی	۱	۰	۱/۲۹	۱/۲۶	۰/۳۴۴
تحلیل مزیالی	۰/۵۹	۰/۹۴	۱/۴۱	۱	۰/۰۱۹
تحلیل استخوان مندیبل	۰/۷۹	۰/۴۷	۱/۳۵	۱/۰۹	۰/۰۴۸

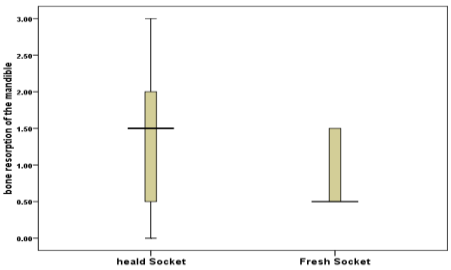

نمودار ۱. مقایسهٔ میانگین میزان تحلیل استخوان مندیبل در بیماران تحت ایمپلنت‌گذاری فوری و تأخیری

در بررسی تاثیر سن بیمار بر میزان تحلیل استخوان در روش فوری، نتایج نشان داد که در روش ایمپلنت‌گذاری و فوری تحلیل دیستالی تفاوت معناداری در گروه‌های سنی نداشت (جدول ۴). با این‌حال، در روش ایمپلنت‌گذاری تأخیری، هر سه نوع تحلیل در گروه‌های سنی در گروه سنی بالای ۵۰ سال به‌طور معناداری بیش از سایر گروه‌ها بود (جدول ۴).

جدول ۴. مقایسهٔ میزان تحلیل استخوان برحسب گروه سنی در دو روش ایمپلنت‌گذاری فوری و تأخیری

متغیر	روش ایمپلنت‌گذاری	30-40سال (میانگین±انحراف معیار)	40-50سال (میانگین±انحراف معیار)	بیش از ۵۰ سال (میانگین±انحراف معیار)	P value
تحلیل دیستالی	فوری	۱/۴۰±۰/۵۵	۱±۰	۰/۸۰±۰/۴۵	۰/۰۶۷
	تأخیری	۰/۱۴±۰/۳۸	۱/۶۷±۰/۵۸	۲/۲۹±۱/۱۱	۰/۰۰۱
تحلیل مزیالی	فوری	۰/۸۰±۰/۸۴	۰/۵۷±۰/۹۸	۰/۶۰±۰/۸۹	۰/۹۰۵
	تأخیری	۰/۵۷±۰/۷۹	۱/۶۷±۰/۵۸	۲/۱۴±۰/۶۹	۰/۰۰۴
تحلیل استخوان مندیبل	فوری	۰/۹۰±۰/۵۵	۰/۷۹±۰/۴۹	۰/۷۰±۰/۴۵	۰/۸۱۶
	تأخیری	۰/۳۶±۰/۵۶	۱/۶۷±۰/۲۹	۲/۲۱±۰/۸۶	۰/۰۰۱

در بررسی تاثیر جنسیت بر تحلیل استخوان، نتایج نشان داد که در روش ایمپلنت‌گذاری فوری، تحلیل دیستالی و استخوان مندبیل تفاوت معناداری بین زنان و مردان نداشت، اما تحلیل مزیالی در زنان به‌طور معناداری بیش از مردان بود (جدول ۵). اما در روش ایمپلنت‌گذاری تاخیری، تفاوت معناداری از نظر تحلیل استخوان، بین زنان و مردان مشاهده نشد (جدول ۵).

جدول ۵. مقایسهٔ میزان تحلیل استخوان بر اساس جنسیت در دو روش ایمپلنت‌گذاری فوری و تأخیری

متغیر	روش ایمپلنت‌گذاری	زن (میانگین±انحراف معیار)	مرد (میانگین±انحراف معیار)	P value
تحلیل دیستالی	فوری	۱/۰۸±۰/۵۱	۱±۰/۰۰	۰/۷۲۸
	تأخیری	۱/۴۶±۱/۲۰	۰/۷۵±۱/۵۰	۰/۳۴۱
تحلیل مزیالی	فوری	۰/۹۲±۰/۹۰	۰±۰	۰/۰۴۱
	تأخیری	۱/۶۲±۰/۹۶	۰/۷۵±۰/۹۶	۰/۱۳۶
تحلیل استخوان مندیبل	فوری	۰/۹۲±۰/۵۱	۰/۵۰±۰	۰/۰۹۶
	تأخیری	۱/۵۴±۱/۰۳	۰/۷۵±۱/۱۹	۰/۲۱۵

بحث

هدف مطالعه حاضر، مقایسه میزان تحلیل استخوان در ایمپلنت‌گذاری فوری و تأخیری بر روی نمونه آماری از جمعیت شهر تبریز بود. نتایج نشان داد تحلیل دیستالی تفاوت معناداری در دو نوع ایمپلنت‌گذاری فوری و تأخیری نداشت اما تحلیل مزیالی در ایمپلنت‌گذاری تأخیری به‌طور معناداری بیش از فوری بود. به‌طور کلی، میانگین تحلیل استخوان در ایمپلنت‌گذاری تأخیری به‌طور معناداری بیش از فوری بود. همسو با مطالعه حاضر، Hameed و همکاران نشان دادند که تغییرات ارتفاع استخوان کرستال (عرض باکولینگوال + ارتفاع بین پروگزیمال) در گروه ایمپلنت فوری کمتر از ایمپلنت تأخیری بود.[۱۶] به‌علاوه، Jalaluddin و همکاران گزارش کردند که تحلیل استخوان در سه زمان ابتدا، ۳ و ۶ ماه بعد در ایمپلنت تأخیری (۰.۲۰±۰.۰۲ , ۱.۳۴±۰.۱۱ , ۱.۱۰± ۰.۱۳) به‌طور معناداری بیش از ایمپلنت فوری (۰.۱۴±۰.۰۸ , ۱.۰۸± ۰.۰۱ , ۰.۹۸± ۰.۰۴) است.[۱۷] لذا می‌توان گفت که کاشت فوری ایمپلنت به طور قابل‌توجهی بهتر از تأخیری است چرا که امکان بازسازی ساختمان دنتوآلوئولار را فراهم می‌سازد و از تحلیل پیش‌رونده عرض و ارتفاع استخوان ممانعت به‌عمل می‌آورد.

طبق مطالعه Botticelli و همکاران که در ایمپلنت فوری، تحلیل عمودی کرست استخوان ۰/۶±۳ میلی‌متر (باکال)، ۰/۱ ± ۰/۶ میلی‌متر (لینگوال/پالاتال)، ۰/۷±۲ میلی‌متر (مزیال) و ۰/۹± ۵ میلی‌متر (دیستال) بود[۱۸] که بیشتر از تحلیل مزیودیستالی در مطالعه حاضر است.

در ایمپلنت فوری، فشار و کشش اعمال شده بر روی استخوان از طریق ایمپلنت به روند کاهش ترابکولاسیون پس از کشیدن دندان پایان می‌دهد[۱۹]. البته بعد از کاشت مقداری تحلیل به دلایلی از جمله بلند کردن پریوست در حین جراحی، آماده‌سازی استخوان برای قراردادن ایمپلنت، شکاف در رابط ایمپلنت-اباتمنت، حرکات جزئی اجزای ایمپلنت، تهاجم باکتری و عوامل مرتبط با استرس رخ می‌دهد[۲۰].

طبق گفته Slagter و همکاران، قرار دادن ایمپلنت فوری به دلیل زیبایی‌شناسی سطوح بافت سخت و نرم اطراف ایمپلنت منجر به نتایج درمانی کوتاه مدت بهتری می‌شود[۲۱]. Tonetti و همکاران همچنین در موارد منتخب، کاشت فوری ایمپلنت را توصیه کرده‌اند[۲۲].

Shwartz و همکاران در بررسی مقایسه‌ای جای‌گذاری ایمپلنت به صورت فوری و تأخیری به این نتیجه رسیدند که در مدت پیگیری ۵ ساله میزان موفقیت ایمپلنت‌های فوری از تأخیری بیشتر است[۱۵]. از سوی دیگر، Sunitha و همکاران نشان دادند که بلند کردن فلپ می‌تواند منجر به افزایش از دست دادن استخوان کرستال در طول دوره بهبودی شود[۲۳]. معیار موفقیت درمان ایمپلنت که در اولین کنفرانس پریودنتال اروپایی گزارش شد، تحلیل استخوان کمتر از ۱/۵میلی‌متر در سال اول پس از قرار دادن پروتز است[۲۴، ۲۵].

در مطالعه حاضر، در ایمپلنت‌های فوری در مقایسه با گروهی که ایمپلنت‌های تأخیری دریافت کردند، از دست دادن استخوان کمتری داشتند. این می‌تواند به دلیل کاهش خطر تحلیل استخوان آلوئول بلافاصله پس از کشیدن دندان و قراردادن ایمپلنت در ساکت استخراج تازه باشد. به‌علاوه، شکل لثه و استخوان کرستال حفظ شده است. این با تحقیقات Bilhan و همکاران و Kumar و همکاران هماهنگ است که در آن ازدست‌دادن استخوان بیشتر به دنبال کاشت ایمپلنت تأخیری به دلیل آتروفی مشاهده شد[۲۶، ۲۷].

اما پاره‌ای از مطالعات نتایج متفاوتی ارائه کرده‌اند. به‌عنوان مثال، Heinemann و همکاران گزارش کردند که تفاوت معناداری بین ایمپلنت فوری و تأخیری در تغییرات سطح تقریبی استخوان در طول سال اول وجود ندارد.[۲۸] مطالعه Khazaei و همکاران بیانگر آن بود که تحلیل استخوان کرستال در اطراف ایمپلنت‌های انجام‌شده با تکنیک‌های فوری و تأخیری، تفاوت معنی‌داری وجود نداشت.[۲۹] بر اساس نتایج Chatzopoulos و همکاران، میزان بقای ایمپلنت، تفاوت معناداری بین کاشت ایمپلنت فوری و تأخیری ندارد. این مطالعه نشان داد که هم کاشت ایمپلنت فوری و هم تأخیری

گزینه‌هایی مناسب با نتیجه درمان قابل‌پیش‌بینی هستند.[۳۰] تغییرات استخوان کرستال در مطالعه Mohindra و همکاران ، تغییرات معناداری در طی زمان پایه تا ۶ ماهگی داشت ولی تفاوت غیرمعنی‌داری در گروه‌های فوری و تأخیری داشت.[۳۱]

در مطالعه گذشته‌نگر و همکاران برخلاف نتایج مطالعه حاضر، ازدست‌دادن استخوان در گروه فوری به‌طور قابل‌توجهی بیش از تأخیری بود. همچنین تحلیل استخوان در بیماران با مصرف آموکسی‌سیلین (در مقایسه با مصرف‌کنندگان آزیتروومایسین)، با ایمپلنت‌های اسپلینت (در مقایسه با ایمپلنت‌های بدون اسپلینت)، و سیگاری (در مقایسه با غیرسیگاری‌ها) بیشتر بود [۳۲] که این دلایل خود از جمله عوامل تفاوت در نتایج مطالعات نیز محسوب می‌شود. طبق نظر Wagenberg و همکاران، ازدست‌دادن استخوان حتی وقتی از نظر آماری معنادار باشد، از نظر بالینی توسط اکثر پزشکان در طول پیگیری ۱ تا ۲۳ ساله ناچیز تلقی می‌شود.برخی متغیرها از عوامل تاثیرگذار بر موفقیت ایمپلنت بوده و لذا باعث تغییر در نتایج مطالعات می‌شوند. طبق مطالعه مروری Seyedan و همکاران محل آناتومیک ایمپلنت، طراحی ایمپلنت و اصول پروتزی از عوامل کلیدی برای اطمینان از موفقیت هستند.[۳۳] به‌طور کلی، شرایطی مانند طول، عرض، ضخامت، کیفیت، نزدیکی و مجاورت عناصر آناتومیکی مهم در موفقیت کاشت دندانی در استخوان فک موثرند. بنابراین قسمت‌های مختلف دهان مانند قسمت قدامی ماگزیلا، قسمت خلفی ماگزیلا، قسمت قدامی مندیبل، قسمت خلفی مندیبل، شرایط مختلفی را برای استئواینتگریشن ایجاد می‌نمایند. بعد از کشیدن دندان‌ها با شروع تحلیل استخوان از لبه ریج، تغییرات زیادی در بدنه ریج آلوئول اتفاق می‌افتد (خصوصا در زاویه محور ریج آلوئول) این تغییرات و نازک شدن لبه آلوئول در قسمت قدامی ماگزیلا و مندیبل اکثرا ایجاد مشکل می‌نماید. [۱۷، ۳۰، ۳۲]

در مطالعه حاضر، در ایمپلنت فوری، تحلیل استخوان (هر سه نوع تحلیل) تفاوت معناداری در گروه‌های سنی نداشت اما در ایمپلنت‌گذاری تأخیری، هر سه نوع تحلیل تفاوت معناداری در گروه‌های سنی داشتند و در گروه سنی بالای ۵۰ سال بیش از سایر گروه‌ها بودند. (جدول ۴) به‌علاوه، در هر دو نوع روش ایمپلنت‌گذاری، تحلیل استخوان (هر سه نوع تحلیل) تفاوت معناداری در زنان و مردان نداشتند. هرچند نتایج، بیانگر تحلیل استخوان کمتر در ایمپلنت فوری بود، قرار دادن فوری ایمپلنت در ناحیه زیبایی، روشی چالش‌برانگیز و پیچیده است. برای دستیابی به نتایج زیبایی و پایداری با قرار دادن فوری ایمپلنت در ساکت تازه، پروتکل دقیقی برای اقدامات جراحی و پروتزهای دندانی لازم است. ملاحظات جراحی شامل موقعیت سه‌بعدی ایمپلنت‌ها، ثبات اولیه، وجود دیواره استخوان باکال و ضخامت بافت نرم است. ملاحظات پروتز لازم برای ترمیم بافت نرم شامل طراحی صحیح امرجنس پروفایل، هماهنگی بافت‌های نرم پس از کاشت نسبت به دندان مجاور، رنگ ترمیم و مراحل کانتورینگ و پرداخت ضروری است.[۱۷، ۱۸، ۲۹-۳۲] طبق مطالعه حاضر، قرار دادن ایمپلنت فوری به جای تأخیری باید به طور قابل‌توجهی ترجیح داده شود. چرا که در کاشت ایمپلنت فوری، استخوان کرستال حفظ می‌شود و شکل لثه همراه با زمان درمان از فروپاشی جلوگیری می‌کند، حفظ زیبایی و راحتی بیمار از دیگر مزایای اصلی است.

نتیجه‌گیری

تحلیل دیستالی تفاوت معناداری در دو نوع ایمپلنت‌گذاری فوری و تأخیری ندارد. ولی تحلیل مزیالی در ایمپلنت‌گذاری تأخیر به‌طور معناداری بیش از فوری است. به‌طور کلی، میانگین تحلیل استخوان مندیبل در ایمپلنت‌گذاری تأخیری به‌طور معناداری بیشتر از فوری بود.

در ایمپلنت‌گذاری فوری، تحلیل استخوان (هر سه نوع تحلیل) تفاوت معناداری در گروه‌های سنی نداشت ولی در ایمپلنت‌گذاری تأخیری، تفاوت معناداری در گروه‌های سنی مشاهده شد که در گروه سنی بالای ۵۰ سال بیش از سایر گروه‌ها بود. همچنین در هر دو نوع روش ایمپلنت‌گذاری، تحلیل استخوان (هر سه نوع تحلیل) تفاوت معناداری در زنان و مردان نداشت.

References:

1. Warrer, K, D Buser, N Lang and et al, Plaque-induced peri-implantitis in the presence or absence of keratinized mucosa. An experimental study in monkeys. Clinical oral implants research,1995, 6 (3), 131-138.

2. Mericske-stern, R, T Steinlin Schaffner, P Marti and et al. (1994). Peri-implant mucosal aspects of ITI implants supporting overdentures. A five-year longitudinal study. Clinical Oral Implants Research, 5 (1), 9-18.

3. Newman MG, Takei HH, Carranza FA, Carranza s Clinical periodontology. 9th ed. Philadelphia W.B. Saunders company.2002

4. Ennerby L, Meredith N. Resonance frequency analysis: measuring implant stability and osseointegration.CompendContinEduc Dent. 1998 May;19 (5):493-8, 500, 502; quiz 504.

5. Eckert SE, Koka S, Wolfinger G, Choi YG, Survey of implant experienoe by prosthodintists, in the united states. J Prosthodont ,2002, 11 (3):194-201.

6. Tealdo T, Bevilacqua M, Pera F, Menini M, Ravera G, Drago C, et al. Immediate versus delayed loading of dental implants in edentulous maxilla: a 36-month prospective study. Int J Prosthodont 2011; 24 (4): 294-302.

7. Amoian B, Haghanifar S, Hosein Kazemi H, HAghpanah aski M. Comparison of crestal bone resorption in immediate and delayed implants on radiographic views: A preliminary study. J Isfahan Dent Sch 2014; 10 (6): 457-467.

8. Branemark PI. Introduction to osseointegration. In: Branemark PI, Zarb GA, Albrektsson T, editors. Tissue-integrated prosthesis: Osseointegration in clinical dentistry. Chicago: Quintessence Publishing; 1985. pp. 11-76.

9. Schroeder A, Van der Zypen E, Stich H, Sutter F. The reactions of bone, connective tissue, and epithelium to endosteal implants with titanium-sprayed surfaces. J Maxillofac Surg 1981; 9 (1): 15-25.

10. Sanda M, Fueki K, Radke Bari P, Baba K , Comparison of immediate and conventional loading protocols withrespect to marginal bone loss around implants supporting mandibularoverdentures: A systematic review and meta-analysis ; Japanese Dental Science Review 55 (2019) 20–25.

11. Karimi M, Atashrazm P, Rastgoo Z, Zamani Alavijeh L. Comparison of Treatment Success Rate in Single Vs. Double Retained Mandibular over Dentures Following Immediate Loading. J Res Dent Sci 2012; 9 (3) :116-124.

12. Peñarrocha-Diago MA, Maestre-Ferrín L, Demarchi CL, Peñarrocha-Oltra D, Peñarrocha-Diago M. Immediate versus nonimmediate placement of implants for full-arch fixed restorations: a preliminary study. J Oral Maxillofac Surg. 2011 Jan;69 (1):154-9.

13. Abrahamsson I, Berglundh T, Wennström J, Lindhe J. The per-implant hard and soft tissues at different implant system.A comparative study in the dog. Clin Oral Implant Res 1996; 7 (3): 212-9.

14. Buser D, Mericske Stern R, Bernard JP, Behneke A, Behneke N, Hirt HP, et al. Long term evaluation of non submerged ITI implants. Part 1: 8 years life table analysis of a prospective multi-center study with 2359 implants. Clin Oral Implants Res. 1997 Jun:8 (3):161-72.

15. Schwartz-Arad D, Gulayev N ,Chaushu G. Immediate versus non-immediate implantation for full-arch fixed reconstruction following extraction of all residual teeth: a retrospective comparative study. J Periodontol 2000; 71 (6): 923-8.

16. Hameed U, Kour N, Sehar K, A comparative study evaluating the effects of crestal bone change following immediate and delayed implant placement. International Journal of Science & Healthcare Research. 2023; 8 (1): 145-152

17. Jalaluddin M, Awasthi N, Arun M, et al. Evaluation of the Impact of Immediate and Delayed Implant Placement on Crestal Bone: A Comparative Study. World J Dent 2021;12 (5): 376–380.

18. Botticelli D, Berglundh T, Lindhe J. Hard-tissue alterations following immediate implant placement in extraction sites. J Clin Periodontol. 2004 Oct;31 (10):820-8.

19. Block MS, Mercante DE, Lirette D, Mohamed W, Ryser M, Castellon P. Prospective evaluation of immediate and delayed provisional single tooth restorations. J Oral Maxillofac Surg. 2009 Nov; 67 (11 Suppl):89-107.

20. Barone A, Toti P, Quaranta A, Derchi G, Govani U. The Clinical Outcomes of Immediate Versus Delayed Restoration Procedures on Immediate Implants: A Comparative Cohort Study for Single-Tooth Replacement. Clin Implant Dent Relat Res. 2015 Dec;17 (6):1114-26.

21. Slagter KW, den Hartog L, Bakker NA, et al. Immediate placement of dental implants in the esthetic zone: a systematic review and pooled analysis. J Periodontol 2014;85 (7): 241–250

22. Tonetti MS, Cortellini P, Graziani F, et al. Immediate versus delayed implant placement after anterior single tooth extraction: the timing randomized controlled clinical trial. J Clin Periodonto 2017;44 (2): 215–224

23. Sunitha RV, Ramakrishnan T, Kumar S, Emmadi P. Soft tissue preservation and crestal bone loss around single-tooth implants. J Oral Implantol. 2008;34 (4):223-9.

24. Agliardi E, Panigatti S, Clerico M, Villa C, Malo P. Immediate rehabilitation of the edentulous jaws with full fixed prostheses supported by four implants: interim results of a single cohort prospective study. Clin Oral Implants Res. 2010 May;21 (5):459-65.
25. Degidi M, Piattelli A, Gehrke P, Felice P, Carinci F. Five-year outcome of 111 immediate nonfunctional single restorations. J Oral Implantol. 2006;32 (6):277-85
26. Bilhan H, Mumcu E, Arat S. The role of timing of loading on later marginal bone loss around dental implants: a retrospective clinical study. J Oral Implantol 2010;36 (5):363–376.
27. Kumar PK, Ravikumar A, Elavarasu S, et al. Clinical and radiographic evaluation of immediate and delayed single-tooth implant placement: an 18-month follow-up study. J Periodontol Implant Dent 2013; 5:41–54.
28. Heinemann F, Hasan I, Schwahn C, Biffar R, Mundt T (2010) Crestal bone resorption around platform-switched dental implants with fine threaded neck after immediate and delayed loading. Biomed Tech, 2010, 55: 317-321.
29. Khazaei S, Shisheian A, Abbasi S, Fotovat F, Poormoradi B, Alijani S. Radiographic Evaluation of Marginal Bone Loss Following Immediate and Delayed Implantation. J Islam Dent Assoc Iran. 2019; 31 (1):14-20.
30. Chatzopoulos G, Wolff L.F, Survival Rates and Factors Affecting the Outcome Following Immediate and Delayed Implant Placement: A Retrospective Study, J Clin Med. 2022 Aug; 11 (15): 4598.
31. Mohindra K , Comparative Evaluation of Crestal Bone Changes after Delayed and Immediate Implant Placement. Dent Implants Dentures;2017; 2: 120.
32. Wagenberg BD, Froum SJ, Forman J, Kim SW., A Retrospective Study of Bone-Level Stability Around 335 Hybrid Implants Placed with an Immediate or Delayed Protocol. Int J Periodontics Restorative Dent. 2021 Sep-Oct;41 (5):647-655.
33. Seyedan K. Hafez ghoran A. Sazgar H. Immediate loading in dental implants (a literature review), journal of islamic dental association of iran, 1387 , Volume:20 , Issue:1 ,Start Page:77 – 86.