بررسی مقایسه ای میزان بروز مارکر GLUT1 در آدنوماتوئید ادنتوژنیک تومور و کیست ادنتوژنیک کلسیفیه به روش ایمنوهیستوشیمی

دکتر سعیده خالصی، دکتر لاله ملکی[۲*]، صبا بدیهی[۳]

۱-دانشیار، مرکز تحقیقات مواد دندانی، گروه پاتولوژی دهان، فک و صورت، دانشکده دندانپزشکی، دانشگاه علوم پزشکی اصفهان، اصفهان، ایران

۲-دانشیار، مرکز تحقیقات دندانپزشکی، گروه پاتولوژی دهان، فک و صورت، دانشکده دندانپزشکی، دانشگاه علوم پزشکی اصفهان، اصفهان، ایران

۳-دندانپزشک، کمیته تحقیقات دانشجوئی، دانشکده دندانپزشکی، دانشگاه علوم پزشکی اصفهان، اصفهان، ایران.

وصول مقاله: ۱۴۰۵/۲/۲۹ اصلاح نهایی: ۱۴۰۵/۳/۳۰ پذیرش مقاله: ۱۴۰۵/۳/۳۱

A comparative study of expression of GLUT1 in adenomatoid odontogenic tumor and calcified odontogenic cyst by immunohistochemistry

Khalesi Saeedeh [1], Maleki Laleh[2]*, Badihi Saba[3]

1.Associate Professor, Dental Materials Research Center, Department of Oral and Maxillofacial Pathology, School of Dentistry, Isfahan University of Medical Sciences, Isfahan,

2.Associate Professor, Dental Research Center, Department of Oral and Maxillofacial Pathology, School of Dentistry, Isfahan University of Medical Sciences, Isfahan, Iran.

3.Dentist, School of Dentistry, Isfahan University of Medical Sciences, Isfahan, Iran.

Received: Nov 2025 ; Accepted: Feb 2026

Abstract

Background and Aim: Adenomatoid odontogenic tumor (AOT) is a relatively rare distinct odontogenic neoplasm. Calcifying odontogenic cyst (COC) is a developmental odontogenic lesion. Glucose transport as an essential molecule from the plasma membrane of cells is carried out by a group of membrane-associated carrier proteins called glucose transporters (GLUTs). This study was conducted to comparatively investigate the expression of GLUT1 in AOT and COC.

Materials and methods: In this cross-sectional descriptive-analytical study, 20 AOT and 20 COC samples from the archive of Oral Pathology Department of Isfahan Dental School and Al-Zahra Hospital, which were prepared by excisional biopsy method, were selected and stained for GLUT1 marker using immunohistochemistry method and were examined simultaneously by two oral pathologists. The obtained data were analyzed by Mann-Whitney, Kruskal-Wallis and Fisher's exact statistical tests. $P<0.05$ was considered significant

Results: In this study, the mean age of all patients was 32/19±13/94 and all of AOTs in maxilla and the most of COCs in mandible were observed. The difference of mean frequency of stained cells ($P=0.622$) and difference of intensity of cell staining ($P=0.383$) between two groups were not significant. Furthermore, the mean SID index in the two studied groups were not statistically significant ($P=0.258$).

Conclusion: There seems to be no significant relationship between the expression level of GLUT1 and the status of AOT and COC.

Key words: Odontogenic cysts, Odontogenic tumors, Immunohistochemistry, Glucose transporter type

***CorrespondingAuthor**: **L.maleki@dnt.mui.ac.ir**

J Res Dent Sci.2026;23(2): 112-121

نویسنده مسئول مکاتبات: دکتر لاله ملکی پست الکترونیک: L.maleki@dnt.mui.ac.ir

خلاصه:

سابقه و هدف: آدنوماتوئید ادنتوژنیک تومور(AOT:Adenomatoid odontogenic tumor) یک نئوپلاسم ادنتوژنیک متمایز نسبتاً نادر بوده و کیست ادنتوژنیک کلسیفیه شونده (COC: Calcifying odontogenic cyst) یک ضایعه ادنتوژنیک تکاملی است. انتقال گلوکز به عنوان مولکول ضروری از غشای پلاسمایی سلول ها توسط گروهی از پروتئین های حامل مرتبط با غشا به نام انتقال دهنده های گلوکز (GLUTs) انجام می شود. این مطالعه با هدف بررسی مقایسه‌ای میزان بیان GLUT1در AOT وCOC انجام شد.

مواد و روش ها: در این مطالعه‌ی توصیفی– تحلیلی از نوع مقطعی، ۲۰ نمونهAOT و۲۰ نمونهCOC از موارد ثبت شده در آرشیو بخش آسیب شناسی دهان دانشکده دندانپزشکی و بیمارستان الزهرای اصفهان که به روش بیوپسی اکسیژنال تهیه شده بودند، انتخاب و با استفاده از روش ایمنوهیستوشیمی برای مارکر GLUT1 رنگ‌آمیزی شد و توسط دو نفر پاتولوژیست دهان به طور همزمان بررسی شدند. اطلاعات حاصل توسط آزمون های آماری من ویتینی،کروسکال-والیس و دقیق فیشر مورد بررسی قرار گرفت. میزان P<۰/۰۵ معنادار تلقی شد.

یافته ها: در مطالعه حاضر، میانگین سنی کل بیماران۱۳/۹۴±۳۲/۱۹ بوده و همگی AOT ها در قدام ماگزیلا و اغلب COC ها در مندیبل دیده شد. تفاوت میانگین فراوانی سلول‌های رنگ گرفته (P=۰/۶۲۲) و تفاوت شدت رنگ پذیری سلولها (P=۰/۳۸۳) در گروههای مورد مطالعه معنادار نبود. همچنین اختلاف آماری معناداری بین میانگین شاخص SID در دو گروه مشاهده نشد (P=۰/۲۵۸).

نتیجه گیری: به نظر می‌رسد که هیچ ارتباط معنی‌داری بین سطح بیان GLUT1 و وضعیت نمونه‌های آدنوماتوئید ادنتوژنیک تومور و کیست ادنتوژنیک کلسیفیه وجود نداشت.

کلید واژه ها: : کیست های ادنتوژنیک، تومورهای ادنتوژنیک، ایمنوهیستوشیمی، گلوکز ترانسپورتر نوع۱

مقدمه:

کیست ها و تومورهای ادنتوژنیک، ضایعات فکی هستند و رفتارشان تحت تاثیر عوامل زیادی می باشد.[۱] تومورهای ادنتوژنیک گروهی پیچیده از ضایعات با انواع هیستوپاتولوژی و نمای بالینی متفاوت هستند که از بافت های ادنتوژنیک منشا می گیرند.[۲] آدنوماتوئید ادنتوژنیک تومور (Adenomatoid odontogenic tumor [AOT]) از تومورهای اپیتلیالی ادنتوژنیک بوده که دارای اهمیت بالینی و هیستوپاتولوژی خاصی می باشد.[۳] ۲/۲ تا ۷/۱ درصد از تومورهای ادنتوژنیک را تشکیل می دهد. سه نوع بالینی پاتولوژیک AOT عبارتند از: فولیکولی، خارج فولیکولی و محیطی. بیش از ۹۵ درصد از انواع آن نوع فولیکولار و خارج فولیکولی می باشد. نوع فولیکولی به صورت یک رادیولوسنسی یونی لاکولار با حدود مشخص مرتبط با تاج دندان نهفته ظاهر می شود. از سوی دیگر، نوع خارج فولیکولار به صورت یک رادیولوسنسی یونی لاکولار با حدود مشخص که بین، بالا یا روی ریشه دندان های دائمی رویش یافته مشاهده می شود، ظاهر می شود.[۴]

کیست ادنتوژنیک کلسیفیه شونده (Calcifying odontogenic cyst [COC]) یا کیست گورلین یک ضایعه ادنتوژنیک تکاملی است. این ضایعه دارای برخی از علائم یک کیست و نیز دارای خصوصیات متعدد یک نئوپلاسم می باشد.[۵] این ضایعه در فک بالا و پایین به طور مساوی مشاهده شده و بویژه در ناحیه دندانهای ثنایا و کانین دیده می شود. ازآنجایی که این ضایعه در دوسر طیف فرم نئوپلاستیک و کیستیک وجود دارد، دارای خصوصیات هیستوپاتولوژی و رفتارهای بسیار متفاوتی می باشد.[۶]

گلوکز منبع اصلی برای تامین انرژی در سلولهای بدن پستانداران و پیش ساز سایر درشت مولکول ها مانند گلیکوپروتئین، ریبوز،گلیکوژن است.

انتقال این مولکول ضروری از غشای پلاسمایی سلول ها توسط گروهی از پروتئین های حامل مرتبط با غشا به نام انتقال دهنده های گلوکز (GLUTs) انجام می شود. در سال۱۹۷۷، GLUT1 برای اولین بار از گلبول قرمز خون جدا شد.

همچنین اولین بار در سال۲۰۱۴ ساختار کریستالی GLUT1 انسانی تجزیه و تحلیل شد.[۷] در میان اینها GLUT1 در همه بافت ها وجود دارد و کمک به جذب گلوکز می کند. این حامل در تکثیر سلولی و بقا نقش مهمی دارد. بیان این حامل می تواند در ضایعات خوش خیم و بویژه بدخیم بدلیل نیاز بیشتر به گلوکز افزایش یابد و در نتیجه این حامل به تامین انرژی لازم برای تومور کمک می کند.[۸]

مطالعات مختلفی بر روی میزان بیان گلوکزترنسپورترهای مختلف مثلGLUT1 و GLUT3 در برخی کیست های ادنتوژنیک مثل ادنتوژنیک کراتوسیست (OKC)، تومورهای ادنتوژنیک خوش خیم و یا در غدد بزاقی انجام شده است در مطالعه ی Bologna-Molina ، GLUT1 در جزء اپیتلیالی همگی تومورهای ادنتوژنیک مثبت گزارش شد [۹]. در مطالعه ی Pragallapati و همکاران GLUT1 در۸۳٪ از ادنتوژنیک کراتوسیست ها و۸۶٪ از آملوبلاستوماها مثبت گزارش شده است [۱۰]. با توجه به رفتارهای بیولوژیک متفاوت در این ضایعات، توجه به روش های تشخیصی درمانی جدیدتر و ویژگی های مولکولی آنها ضروری به نظر می رسد. میزان بیان انتقال دهنده‌های گلوکز (GLUTs) می تواند در تعیین و پیش بینی رفتار ضایعات، قدرت تهاجم و تغییرات بدخیمی کمک کننده باشد تا درمان مناسب تر در ضایعاتی که افزایش بیان این مارکر را نشان می دهند، انجام گیرد و از عود ضایعه و ایجاد نقص های بیشتر بالینی پیشگیری گردد. با توجه به اینکه در برخی موارد کیست ادنتوژنیک کلسیفیه میتواند رفتاری با تهاجم بیشتر شبیه به تومور داشته باشد و همچنین مطالعات بسیار کمی بر روی GLUT1 و میزان بروز آن ضایعات ادنتوژنیک صورت گرفته است که نیاز به انجام مطالعه بر روی این مارکر را نشان می دهد.

مواد و روش‌ها:

در این مطالعه توصیفی– تحلیلی از نوع مقطعی که براساس کد اخلاق IR.MUI.RESEARCH.REC.1402.142 مورد تصویب معاونت پژوهشی دانشگاه علوم پزشکی اصفهان قرار گرفت. ۲۰ نمونه AOT و۲۰ نمونه COC که به روش بیوپسی اکسیژنال تهیه شده اند و تشخیص قطعی آنها توسط دو نفر از پاتولوژیست های دهان در بخش پاتولوژی دهان، فک و صورت دانشکده دندانپزشکی و بیمارستان الزهرای اصفهان مورد تأیید قرار گرفته است، انتخاب شدند نمونه های بیوپسی اینسیژنال، فاقد اطلاعات لازم بالینی و فاقد کیفیت مناسب بلوک از مطالعه خارج شدند. اطلاعات بالینی شامل سن، جنس و مکان ضایعه از پرونده ها استخراج شد. پس از تأیید و انتخاب نمونه ها، جهت انجام رنگ آمیزی ایمنوهیستوشیمی برای مارکر GLUT1(BiocareCM408A, India) مراحل زیر شد. رنگ آمیزی ایمونوهیستوشیمی روی مقاطع بافتی پارافینه شده با ضخامت ۳-۴ میکرومتر انجام شد. مقاطع بافتی دپارافینه و سپس توسط آب مقطر، رهیدراته شد. جهت بلاک فعالیت آنزیمی اندوژن مقاطع بافتی به مدت۳ دقیقه در هیدروژن پراکسید ۳درصد قرار گرفته و سپس شسته شد. جهت بازیافت آنتی ژن از بافر پیشنهاد شده (DAKO, USA, Corp, Carpinteria, CA, 0.01M citrate buffer PH=6) استفاده شد. نمونه ها در محلول قرار گرفته و حرارت داده شدند و پس از رسیدن به دمای جوش، ۱۰ دقیقه در آن دما گذاشته و بلافاصله نمونه ها در آب سرد قرار گرفتند. مقاطع بافتی به مدت ۱ الی ۵ دقیقه در (TBS, Tris Buffer Saline) شسته و سپس به مدت ۱۰ دقیقه پروتئین بلاکینگ شدند. پس از آن نمونه ها در دمای ۴ درجه سانتیگراد و با مارکر GLUT انکوبه شده و سپس به مدت ۲ الی ۵دقیقه در TBS شسته شدند. در مرحله بعدی، نمونه ها با آنتی بادی ثانویه مناسب (EnVision mouse, System HRP) و به مدت ۶۰ دقیقه در دمای اتاق انکوبه شده و به مدت ۲ تا ۵ دقیقه در TBS شسته شدند. رنگ آمیزی نهایی با کروموژن(DAKO, Diaminobenzidine) انجام گرفته و سپس شست و شو با آب مقطر و در نهایت رنگ آمیزی زمینه با هماتوکسیلین (Sigma Chemical Co., St. Louis, MO, USA) انجام گرفت. نمونه ای از کارسینوم سلول

سنگفرشی پوست و غشای گلبول قرمز جهت کنترل مثبت انتخاب شدند. یک نمونه کنترل منفی با حذف آنتی بادی اولیه نیز درنظر گرفته شد. لام های تهیه شده با رنگ آمیزی ایمنو هیستوشیمی توسط دو نفر پاتولوژیست با میکروسکوپ نوری (Olympus BX41TF, Tokyo, Japan) بطور همزمان و Blind بررسی و سلول های رنگ گرفته با بزرگنمایی ۴۰۰ در ۱۰ فیلد میکروسکوپی به صورت تصادفی شمارش شدند. نمونه های بافتی با رنگ آمیزی سیتوپلاسمی، هسته ای یا هردودر سلولهای توموری به رنگ قهوه ای، مثبت در نظر گرفته شد. فراوانی سلول های اپی تلیالی رنگ گرفته بدین صورت محاسبه گردید. ۱+:۱-۲۵٪ ، ۲+: ۲۶-۵۰٪، ۳+: ۵۱-۷۵٪ ، ۴+: بیشتر از ۷۵٪. علاوه بر آن، شدت رنگ پذیری سلول ها بدین صورت محاسبه شد: صفر: فاقد سلول رنگ گرفته، ۱+: شدت رنگ پذیری بسیار اندک، ۲+: شدت رنگ پذیری متوسط، ۳+: شدت رنگ پذیری متوسط تا زیاد، ۴+: شدت رنگ پذیری شدید. در نهایت شاخص Staining intensity distribuition (SID) به صورت حاصلضرب فراوانی در شدت رنگ پذیری سلول ها محاسبه شد [۱۰]. اطلاعات دموگرافیک، بالینی، هیستو پاتولوژیک و همچنین نتایج رنگ آمیزی ایمنو هیستوشیمی وارد نرم افزار SPSS 28 شد. میزان P<۰/۰۵ معنادار تلقی شد.

یافته ها:

در مطالعه‌ی حاضر و بر اساس جدول ۱، میانگین و انحراف معیار کلی سن شرکت کنندگان، ۱۳/۹۴±۳۲/۱۹ و حداقل-حداکثر آن به ترتیب ۱۲ و ۸۱ سال بود. آزمون T-test نشان داد میانگین سن در دو گروه مورد مطالعه تفاوت معنی داری نداشته است (P= ۰/۱۱۱). حداقل سن بیماران در گروه COC ۱۲ سال و در گروه AOT ۱۴سال بود. همچنین حداکثر سن در گروه COC ۸۱ سال و در گروه AOT ۵۴ سال بود. همچنین براساس آزمون کای اسکوئر بین دو گروه مورد پژوهش بر حسب جنسیت اختلاف آماری معنی‌داری مشاهده نشد (P =۰/۴۱۹).

جدول ۱– فراوانی نمونه‌های مورد پژوهش براساس متغیرهای دموگرافیک

متغیر		(AOT)	(COC)	مجموع
سن (انحراف معیار ± میانگین)		۲۳/۹ ± ۱۴/۲۳	۳۶/۲۵ ± ۲۱/۳۹	۱۳/۹۴±۳۲/۱۹
جنسیت N (%)	مرد	۲ (۲۰٪)	۸ (٪۴۰)	۱۰(۳۳/٪۴)
	زن	۸ (۸۰٪)	۱۲ (٪۶۰)	۲۰ (۶۶/٪۶)
مکان	قدام ماگزیلا	۱۰ (٪۱۰۰)	۲ (٪۱۰)	۱۲ (٪۴۰)
	خلف ماگزیلا	۰ (٪۰)	۷ (٪۳۵)	۷ (۲۳/٪۳)
	قدام مندیبل	۰ (٪۰)	۱ (٪۵)	۱ (۳/٪۳)
	خلف مندیبل	۰ (٪۰)	۱۰ (٪۵۰)	۱۰ (۳۳/٪۳)

براساس آزمون دقیق فیشر بین گروه‌های مورد مطالعه بر حسب مکان ضایعه نیز تفاوت آماری معنی‌داری مشاهده شد (P <۰/۰۰۱). طبق نتایج حاصل کلیه AOT ها در قدام ماگزیلا (٪۱۰۰) و اغلب COC ها در خلف مندیبل دیده شده است (٪۵۰).

همانطور که در جدول ۲ مشاهده می شود و بر اساس آزمون دقیق فیشر، میزان فراوانی سلول‌های رنگ گرفته برای مارکر GLUT1 در دو گروه مورد مطالعه اختلاف آماری معنی‌داری نداشت (P=۰/۶۲۲). چنانچه میانگین فراوانی سلول‌های رنگ گرفته در ۵۰ درصد از گروه کیست های ادنتوژنیک کلسیفیه و ۷۰ درصد از گروه آدنوماتوئید ادنتوژنیک تومور، +۲ بوده است. بر اساس آزمون دقیق فیشر، شدت رنگ‌پذیری بین گروه‌های مورد مطالعه تفاوت آماری معنی‌داری نداشت (P=۰/۳۸۳). به‌طوری که شدت رنگ‌پذیری در ۶۰ درصد از نمونه‌های گروه COC و ۶۰ درصد از نمونه های گروه AOT، متوسط (+۲) بود. همچنین اگرچه میانگین شاخص SID در گروه COC (۲/۲۹۶ ± ۵/۷) از گروه AOT (۲/۱۱۱ ± ۴/۷) بیشتر بوده است، اما این تفاوت براساس آزمون t معنی دار نبوده است (P=۰/۲۵۸).

جدول ۲- میزان بیان GLUT1 در نمونه های مورد پژوهش

نوع ضایعه	درصد {(٪) تعداد}				پذیری {(٪) تعداد}شدت رنگ					SIDشاخص (انحراف معیار ± میانگین)	P value
	(+۱)	(+۲)	(+۳)	(+۴)	(۰)	(+۱)	(+۲)	(+۳)	(+۴)		
COC	۱ (٪۵)	۱۰ (٪۵۰)	۹ (٪۴۵)	۰ (٪۰)	۰ (٪۰)	۱ (٪۵)	۱۲ (٪۶۰)	۷ (٪۳۵)	۰ (٪۰)	۵/۷ ± ۲/۲۹۶	۰/۲۵۸
AOT	۰ (٪۰)	۷ (٪۷۰)	۳ (٪۳۰)	۰ (٪۰)	۰ (٪۰)	(٪۲۰) ۲	۶ (٪۶۰)	۲ (٪۲۰)	۰ (٪۰)	۴/۷ ± ۲/۱۱۱	

جدول۳- مقایسه میانگین شاخص SID برای مارکر GLUT1 در گروه‌های مورد مطالعه بر حسب متغیرهای مختلف

متغیر		(انحراف معیار ± میانگین)SIDشاخص	P value
های سنی‌گروه N (%)	کمتر و مساوی ۲۰	۵/۴۳ ± ۲/۴۷	۰/۴۸۸ ANOVA
	۲۱-۴۰	۴ ± ۱/۴۱	
	۴۱-۶۰	۶ ± ۲/۰۷	
	بیشتر از ۶۰	۵/۶۷ ± ۲/۸۸	
جنسیت	مرد	۴/۹ ± ۱/۶۶	۰/۴۳۲ T test
	زن	۵/۶ ± ۲/۵	
محل ضایعه	قدام ماگزیلا	۴/۷۵ ± ۱/۹۶	۰/۳۴۱ ANOVA
	خلف ماگزیلا	۴/۸۶ ± ۲/۴۷	
	قدام مندیبل	۶ ± ۰	
	خلف مندیبل	۶/۴ ± ۲/۳۶	

همانگونه که در جدول ۳ نشان داده شده است و براساس نتایج آزمون ANOVA، میانگین شاخص SID در گروه‌های سنی مختلف تفاوت آماری معنی‌داری با هم نداشت. (P= ۰/۴۸۸). همچنین نتایج آزمون t نشان داد که میانگین شاخص SID در گروه‌های مورد مطالعه بین زنان و مردان نیز تفاوت معناداری نداشت. (P= ۰/۴۳۲). علاوه بر آن، میانگین این شاخص طبق آزمون ANOVA براساس مکان ضایعات تفاوت معناداری نشان نداد (P= ۰/۳۴۱) (شکل های ۱ و ۲).

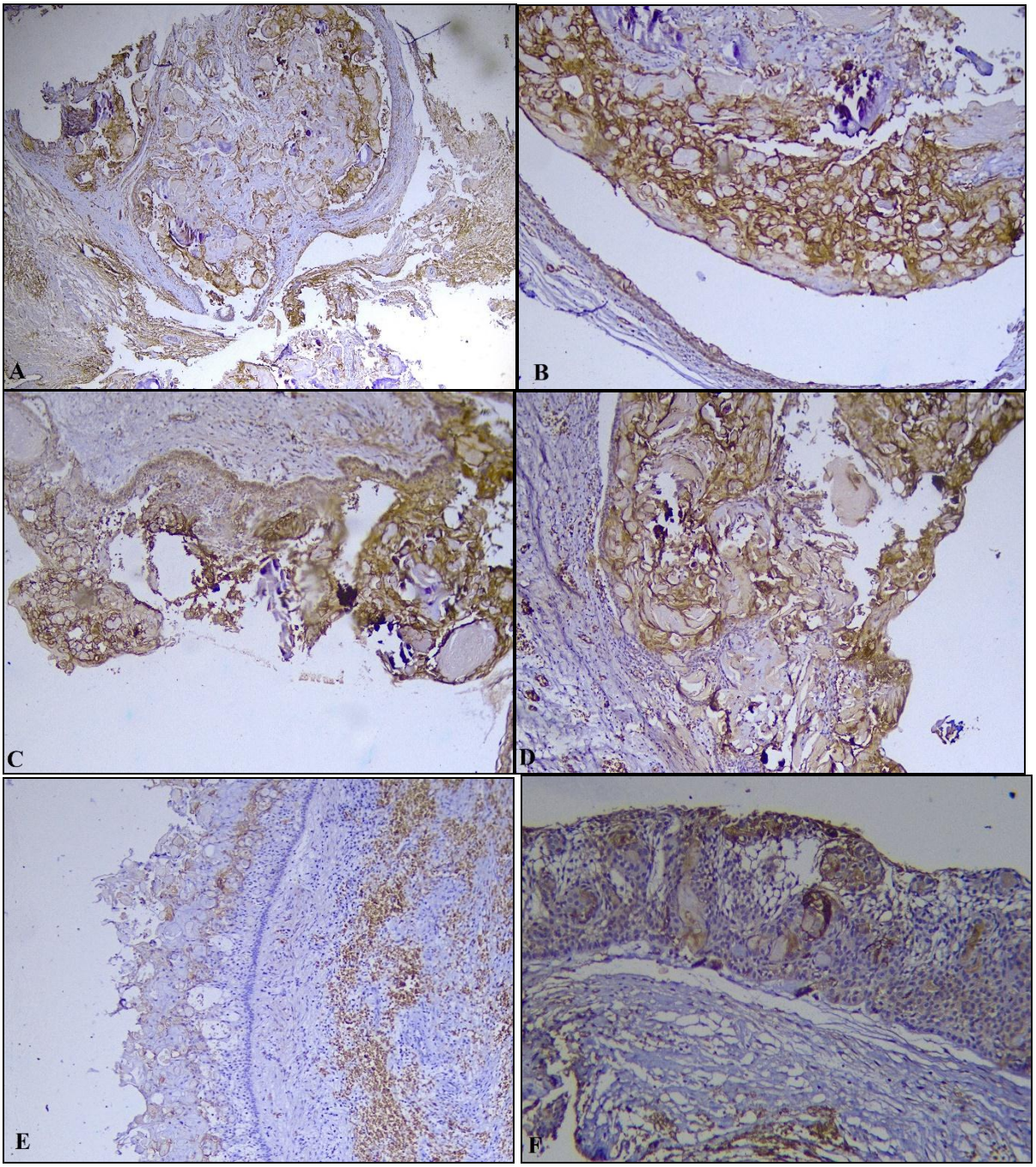

شکل ۱- رنگ‌آمیزی ایمونوهیستوشیمی (A): رنگ‌پذیری متوسط تا شدید سلول‌ها برای GLUT1 در COC (رنگ‌آمیزی ایمنو-هیستوشیمی ۴۰×)، (B): رنگ‌پذیری متوسط تا شدید سلول‌ها (رنگ‌آمیزی ایمنو-هیستوشیمی ۱۰۰×)، (C): رنگ‌پذیری متوسط سلول‌ها (رنگ‌آمیزی ایمنوهیستوشیمی ۱۰۰×)، (D): رنگ‌پذیری متوسط سلول‌ها (رنگ‌آمیزی ایمنوهیستوشیمی ۴۰۰×)، (E): رنگ‌پذیری ضعیف سلول‌ها (رنگ‌آمیزی ایمنوهیستوشیمی ۴۰۰×)، (F): رنگ‌پذیری ضعیف سلول‌ها (رنگ‌آمیزی ایمنوهیستوشیمی ۱۰۰×).

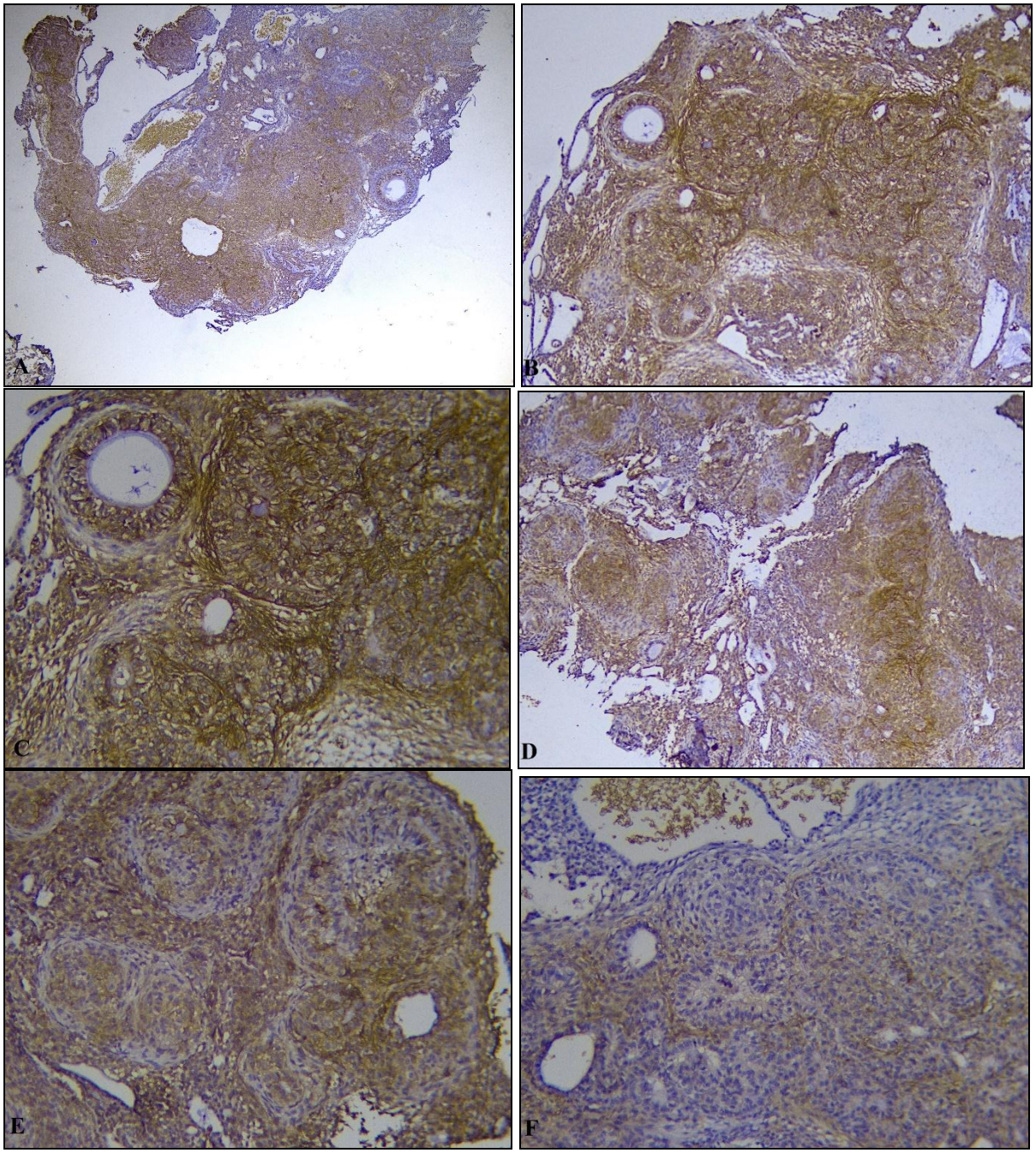

شکل ۲- رنگ‌آمیزی ایمونوهیستوشیمی (A): رنگ‌پذیری متوسط تا شدید سلول‌ها برای مارکر GLUT1 در AOT (رنگ‌آمیزی ایمنو-هیستوشیمی ۴۰×)، (B): رنگ‌پذیری متوسط تا شدید سلول‌ها (رنگ‌آمیزی ایمنو-هیستوشیمی ۱۰۰×)، (C): رنگ‌پذیری متوسط تا شدید سلول‌ها (رنگ‌آمیزی ایمنوهیستوشیمی ۴۰۰×)، (D): رنگ‌پذیری متوسط سلول‌ها (رنگ‌آمیزی ایمنوهیستوشیمی ۴۰۰×)، (E): رنگ‌پذیری متوسط سلول‌ها (رنگ‌آمیزی ایمنوهیستوشیمی ۴۰۰×)، (F): رنگ‌پذیری ضعیف سلول‌ها (رنگ‌آمیزی ایمنوهیستوشیمی ۴۰۰×).

بحث

در مطالعه حاضر، متوسط سن کلی شرکت‌کنندگان برابر با ۱۳/۹۴ ± ۳۲/۱۹ بود و حداقل و حداکثر آن به ترتیب ۱۲ و ۸۱ سال بود. اگرچه میانگین سنی کلیه بیماران مبتلا به COC بیشتر از AOT بوده است، اما براساس آزمون آماری بین دو گروه مورد مطالعه براساس سن تفاوت معناداری وجود نداشت. در مطالعه حاضر ۸۰٪ از بیماران مبتلا به AOT زن بوده، درحالیکه ۶۰٪ از مبتلایان به COCرا زنان تشکیل دادند. با این حال تفاوت بین دو گروه براساس جنسیت معنادار نبود. از سوئی دیگر بین گروههای مورد مطالعه برحسب مکان ضایعه، تفاوت معنادار مشاهده شد. این نتایج همسو با مطالعات Sekerci [۱۱]و Kokubun [۱۲] می باشد. در مطالعه ی حاضر، تمامی تومورهای AOT در قدام ماگزیلا قرار داشته‌اند (۱۰۰٪) و اغلب نمونه های COC در خلف مندیبل واقع شده‌اند (۵۰٪) که این نتایج با مطالعه (Almazyad) [۱۳]، Pragallapati [۱۴] و [۱۵] مشابه بوده است.

فعالیت متابولیک گلوکز یکی از عوامل بسیار حیاتی و اساسی در فرآیندهای بیولوژیکی است. این فرآیندها تاثیری مهم بر روی رونویسی ژن‌ها، فعالیت آنزیمی، ترشح هورمون و کنترل نورون‌های مرتبط با گلوکز دارند. اکسیداسیون گلوکز همچنین به عنوان منبع اصلی انرژی برای سلول‌های یوکاریوتی، نقشی بسیار حیاتی و اساسی دارد.

این فرآیندها به طور معمول تحت تأثیر جذب گلوکزی که توسط خانواده ناقل گلوکز (GLUT) کنترل می‌شود، هستند. GLUT1 یکی از اعضای این خانواده است که در جذب گلوکز در بافت های مختلف نقش دارد.[۱۶] این مارکر در اندومتریوم و در سلولهای تروفکتودرمال بیان شده و در تکامل نوزادی تحت کنترل استروژن و پروژسترون نقش دارد. GLUT1 نقش مهمی در انتشار گلوکز مادر-جفت و جفت-جنین در سلولهای سینسیتیوتروفوبلاستیک و لایه تروفوبلاست دارد.

در بزرگسالان انرژی از طریق GLUT1 به گلبولهای قرمز و مغز رسانده می شود.[۱۷]

ابتدا GLUT1 به عنوان نشانگر پوست نوزاد شناخته شد و در انواع مختلف تومورها مانند تومورهای کبد، پانکراس، پستان، مری، مغز، کلیه، ریه و پوست نیز بیش‌ازپیش بیان می‌شود. حضور GLUT1 در سلول‌های بدخیم، نشان‌دهنده فعالیت بالاتر برای تکثیر سلول‌های تومور و رفتار تهاجمی است. افزایش مصرف گلوکز برای تأمین انرژی لازم برای رشد سلول‌های تومور، نشانگر کاهش مقاومت در برابر شرایط ناخوشایند محیطی تومور است.

با توجه به اینها، تغییرات متابولیکی نقش مهمی در پیش‌بینی رفتار ضایعات می توانند داشته باشند.[۱۸،۱۹]

در مطالعه حاضر، شدت رنگ پذیری سلولها در اغلب نمونه های گروه COC و گروه AOT به میزان متوسط بود. همچنین در اغلب نمونه های دو گروه میزان ۲۶-۵۰٪ از سلولهای ضایعه رنگ پذیری را نشان دادند که این نتایج براساس آنالیزهای آماری تفاوت معنی‌داری را نشان نداده است. فراوانی نمونه‌ها بر اساس میانگین شاخص SID برای GLUT1 نشان داد که میانگین شاخص SID در گروه COC (۲/۲۹۶ ± ۵/۷) نسبت به گروه AOT (۲/۱۱۱ ± ۴/۷)بیشتر بوده است، اما این اختلاف معنی‌دار نبود (P =۰/۲۵۸).

در مطالعه pragallapati نیز در آملوبلاستوما که رفتار با تهاجم بالاتری را نشان میدهد نسبت به OKC میزان بیان بیشتر بوده، اما معنادار نبوده است.[۱۴] در مطالعه Deepika نیز میزان بیان به ترتیب در آملوبلاستومای توپر ، سپس آملوبلاستومای یونی سیستیک، OKC و کیست دنتی ژروس روند کاهشی را نشان داده است.[۲۰] در مطالعه ای دیگر میزان بیان از آملوبلاستیک کارسینوما، سپس آملوبلاستومای توپر و یونی سیستیک آملوبلاستوما روند کاهشی داشته است.[۲۱]

براساس نتایج مطالعه حاضر نیز با توجه به اینکه COC نسبت به AOT رفتار مهاجم تری می تواند از خود نشان دهد، میتوان نتیجه گرفت که افزایش بیان GLUT1 در ضایعات می تواند ارتباط معنادار با رفتار بالینی و تهاجم بیشتر آنها داشته باشد. در مطالعه موراکامی نیز در کیستهای رادیکولار با تکثیر غیرمعمول و میتوزهای آتیپیک نیز میزان بیان GLUT1 بیشتر بوده است [۲۲].

در مطالعه ای دیگر میزان بیان ابتدا در OKC، کیست دنتی ژروس و سپس آملوبلاستوما بیشتر بوده است (۲۳). همچنین در مطالعه Vasconcelos نیز میزان بیان در OKC بیشتر از کیست دنتی ژروس و آملوبلاستوما بوده است [۲۴]. نتایج این مطالعات با سایر مطالعات مغایرت داشته است، چرا که انتظار می رود آملوبلاستوما نسبت به ضایعات دیگر رفتار بالینی مهاجم تری داشته باشد. تفاوت در حجم نمونه مطالعات انجام شده و شاخص های تعیین میزان بیان این مارکر می تواند از دلایل اختلاف و تناقض در مطالعات باشد.

در مطالعاتی که در خصوص میزان بیان GLUT1 در سایر ضایعات دهان، فک و صورت نیز انجام شده است، از جمله مطالعه ی Attur Sajan و همکارانشان افزایش بیان GLUT1 از بافت نرمال اپیتلیوم مخاط دهان به سمت دیسپلازی اپیتلیالی و سپس به سمت کارسینوم سلول سنگفرشی دهان دیده شده است [۲۵،۲۶].

همچنین با افزایش درجه بدخیمی کارسینوم سلول سنگفرشی نیز افزایش در بیان GLUT1 گزارش شده است که همگی بیان کننده ی اهمیت این مارکر در تکثیر سلولی، رفتار بالینی و پروگنوز بیماری می باشد.

براساس مطالعه حاضر ، میزان بیان GLUT1 در بین گروههای سنی مختلف، تفاوت معناداری دیده نشد. اگرچه میزان بیان در گروه سنی ۲۱-۴۰ سال کمترین و در گروه ۴۱-۶۰ سال بیشترین گزارش شده است. برخلاف یافته های مطالعه کنونی، در مطالعه رودلوفسکی و همکاران که به بررسی میزان بیان ایمنوهیستوشیمی GLUT1 در Tooth germ، آملوبلاستوما و آملوبلاستیک کارسینوما پرداختند، نتایج نشان داد که براساس شاخص SID تفاوت معنی داری بین گروههای سنی مختلف در ضایعات وجود دارد.[۲۶]

همچنین، مقایسه میانگین SID براساس جنسیت و مکان ضایعه تفاوت معناداری نداشت که جهت مقایسه و تحلیل نتایج، مطالعات بیشتری در این زمینه باید انجام گیرد .

نتیجه گیری

به نظر می‌رسد که هیچ ارتباط معنی‌داری بین سطح بیان ژن GLUT1 و وضعیت نمونه‌های آدنوماتوئید ادنتوژنیک تومور و کیست ادنتوژنیک کلسیفیه وجود ندارد.

References:

1-dos Santos Pereira J, de Oliveira Nóbrega FJ, Vasconcelos RG, Câmara ACdSM, de Souza LB, Queiroz LMG. Myofibroblasts and mast cells: influences on biological behavior of odontogenic lesions. Ann Diagn Pathol 2018; 34: 66-71.

2-Tolomeo P, Lee J, Zawada N, Kerr A, Phelan J. Oral melanoacanthoma: a report of two cases and a review of the literature. J Maxillofac Surg. 2016; 74(9): e72-e3.

3-Chaabani I, Bouguila J, Kammoun R, Chebbi R, Sriha B, Khochteli H, et al. Radiological features of Adenomatoid odontogenic tumor: report of a maxillary case and a mandibular one. Clin Case Rep 2022; 10(1): e05301.

4-Dwivedi D, Prabhakar N, Kasetty S, Ahuja R. Peripheral adenomatoid odontogenic tumor in a cloak of an epulis: report of a rare case. BMC Oral Health 2019; 19: 1-0.

5-Oh KY, Kim JH, Yoon HJ. Calcifying odontogenic cyst demonstrates recurrent WNT pathway mutations and so-called adenoid ameloblastoma-like histology: evidence supporting its classification as a neoplasm. Modern Pathol 2024;37(6):100484.

6-Fatima Y, Naved D, Kaur B, Kamarthi N. Calcifying odontogenic cyst of the maxilla–Case report and literature review. J Advanced Med Dent Sci Res 2025;13(7):30-5.

7-Berlth F, Mönig S, Pinther B, Grimminger P, Maus M, Schlösser H, et al .Both GLUT-1 and GLUT-14 are independent prognostic factors in gastric adenocarcinoma. Ann Surg Oncol 2015; 22(3): 822-31.

8-Augustin R. The protein family of glucose transport facilitators: It's not only about glucose after all. IUBMB life 2010; 62(5): 315-33.

9-Bologna-Molina R, Pereira-Prado V, Sánchez-Romero C, González-González R, Mosqueda-Taylor A. Primordial odontogenic tumor: a systematic review. Med Oral, Patol Oral y Cirugia Bucal 2020;25(3):e388.

10-Deyhimi P, Alishahi B. Study of extrinsic apoptotic pathway in oral pemphigus vulgaris using TNFR 1 and FasL immunohistochemical markers and TUNEL technique. J Dent Shiraz Univ Med Sci 2018; 19(2): 132-41.

11-Sekerci AE, Nazlım S, Etoz M, Denız K, Yasa Y. Odontogenic tumors: a collaborative study of 218 cases diagnosed over 12 years and comprehensive review of the literature. Med Oral, Patol Oral y Cirugia Bucal 2014; 20(1): e34.

12-Kokubun K, Yamamoto K, Nakajima K, Akashi Y, Chujo T, Takano M, et al. Frequency of odontogenic tumors: a single center study of 1089 cases in Japan and literature review. Head Neck Pathol 2022;16(2):494-502.

13-Almazyad A, Alamro M, Almadan N, Almutairi M, AlQuwayz TS. Frequency and demographic analysis of odontogenic tumors in three tertiary institutions: an 11-year retrospective study. Diagnostics 2024;14(9):910.

14-Pragallapati S, Manyam R. Glucose transporter 1 expression in ameloblastoma and odontogenic keratocyst–A comparative immunohistochemical study. J Oral Maxillofac Pathol 2022; 26(2):185-91.

15-Omami G, Yeoh M. Cysts and benign odontogenic tumors of the jaws. Dent Clin 2024;68(2):277-95.

16-Botha H, Farah CS, Koo K, Cirillo N, McCullough M, Paolini R, et al. The role of glucose transporters in oral squamous cell carcinoma. Biomolecules 2021;11(8):1070.

17-Mohamed Haneef AN, Gopalakrishnan S, Jayaseelan VP, Ramamurthi R, Muniapillai S. GLUT1 expression in oral squamous cell carcinoma and its significance. Middle East J Cancer 2024;15(3):189-98.

18-Feitosa SG, Viana KF, Luna EC, Costa FW, Cavalcante RB, Chaves FN, Chaves HV, Pereira KM. Immunohistochemical evaluation of GLUT-3 and GLUT-4 in oral epithelial dysplasia and oral squamous cell carcinoma. Asian Pacific Journal of Cancer Prevention: APJCP. 2018;19(7):1779.

19-Harshani JM, Yeluri S, Guttikonda VR. Glut-1 as a prognostic biomarker in oral squamous cell carcinoma. J Oral Maxillofac Pathol 2014;18(3):372-8.

20-Deepika K, Kumar NG, Kumar AS, Karri RL. Immunohistochemical evaluation of Glut1 in dentigerous cysts, odontogenic keratocysts, and ameloblastoma. J Oral Maxillofac Pathol 2024;28(1):77-83.

21-Sánchez-Romero C, Bologna-Molina R, Mosqueda-Taylor A, Paes de Almeida O. Immunohistochemical expression of GLUT-1 and HIF-1α in tooth germ, ameloblastoma, and ameloblastic carcinoma. Int J Surg Pathol 2016;24(5):410-8.

22-Murakami S, Shimada K, Roy RR, Hasegawa H. Early malignant transformation of radicular Cyst: two cases and literature review of the recent decade. Global J Oral Sci 2020;6:57-64.

23-Bandyopadhyay A, Panda A, Behura SS, Ramachandra S, Dash KC, Mishra P. Glucose Transporter 1 Expression in odontogenic keratocyst, dentigerous cyst, and ameloblastoma: an immunohistochemical study. J Contemp Dent Practice 2017;18(5):366-70.

24-Vasconcelos RC, de Oliveira Moura JM, Lacerda Brasileiro Junior V, da Silveira ÉJ, de Souza LB. Immunohistochemical expression of GLUT-1, GLUT-3, and carbonic anhydrase IX in benign odontogenic lesions. J Oral Pathol Med 2016;45(9):712-7.

25-Attur SK, Patel A, Attur KM. Study of expression of GLUT-1 in oral potentially malignant disorders and oral squamous cell carcinoma: An immuno-histochemical analysis. J Oral Maxillofac Pathol 2024;28(1):70-6.

26- Sojan E, Rai H, Karunakar S, Afnan M, Raj H. Role of Glut-1 in tumor progression and prognosis in oral squamous cell carcinoma: a systematic review. Oral & Maxillofac Pathol J 2023;14(1).