آناتومی ومورفولوژی کانال ریشه مولرهای دوم مندیبل با استفاده از توموگرافی مخروطی کامپیوتری در یک جمعیت شهر زاهدان

دکتر طاهره علی آبادی[۱]، دکتر علیرضا انصاری[*۲]، دکتر آرش داوودی[۳]

۱-استادیار بخش اندودانتیکس دانشکده دندانپزشکی دانشگاه علوم پزشکی زاهدان

۲-دستیار تخصصی بخش اندودانتیکس دانشکده دندانپزشکی دانشگاه علوم پزشکی زاهدان

۳-دندانپزشک عمومی

وصول مقاله: ۱۴۰۴/۲/۲۷ اصلاح نهایی: ۱۴۰۴/۵/۱۲ پذیرش مقاله: ۱۴۰۴/۸/۱۲

Anatomy and Morphology of Mandibular Second Molar Root Canals Using Cone-Beam Computed Tomography in a Zahedan Population

Tahere Aliabadi[1], Alireza Ansari[*2], Arash Davoudi[3]

1.Assisstant professor, department of endodontics, school of dentistry, Zahedan university of medical science, Zahedan, Iran
2.Post Graduate student, department of endodontics, Faculty of dentistry, Zahedan university of medical science, Zahedan, Iran
3.Dentist

Received: April 2025 Accepted: Nove

Abstract

Background and Aims: Successful endodontic treatment depends on a thorough understanding of the anatomical and morphological variations of teeth. The present study aimed to evaluate the root canal anatomy and morphology of mandibular second molars using cone-beam computed tomography (CBCT).

Materials and Methods: This descriptive cross-sectional study assessed CBCT images of 385 fully developed, untreated mandibular second molars taken for diagnostic and therapeutic purposes at a radiology center in Zahedan. The variables examined included: the number of roots and canals per root, root canal morphology according to Vertucci's classification, and the prevalence of C-shaped canals. Data were analyzed using SPSS software version 24, and the Pearson chi-square test was applied for statistical analysis ($\alpha = 0.05$).

Result: Among the 385 mandibular second molars analyzed, most had two roots (80.3%) and three canals (66.5%). The most common morphology in the mesial root was Type II (47.1%), followed by Type IV (35.6%) and Type I (11.2%). The distal root predominantly exhibited Type I morphology (93.6%), followed by Type II (4.2%). C-shaped canal configuration was observed in 18.4% of the teeth. No statistically significant difference was found between males and females regarding the frequency of root number and C-shaped canals.(P=0.5)

Conclusion: Given the relatively high prevalence of C-shaped canals, clinicians should exercise special attention in identifying and managing these configurations. CBCT imaging is a reliable tool for assessing dental morphology.

Key words: Mandibular second molar, Root canal morphology, Cone-beam computed tomography

***Corresponding Author: 316-326**
J Res Dent Sci. 2025; 22(4):thedraansari@gmail.com

نویسنده مسئول مکاتبات: **دکتر علیرضا انصاری** پست الکترونیک: thedraansari@gmail.com

خلاصه:

سابقه و هدف: درمان موفق اندودنتیک مستلزم شناخت دقیق تنوعات آناتومیکی و مورفولوژیکی دندان‌ها است. مطالعه حاضر با هدف بررسی آناتومی و مورفولوژی کانال‌های ریشه مولر دوم مندیبل با استفاده از توموگرافی کامپیوتری با پرتو مخروطی (CBCT) انجام شده است.

مواد و روش ها: در این مطالعه توصیفی-مقطعی، تصاویر CBCT مربوط به ۳۸۵ مولر دوم مندیبل که به دلایل تشخیصی یا درمانی در یک مرکز رادیولوژی در شهر زاهدان تهیه شده بودند، ارزیابی شدند. در این تصاویر، تعداد ریشه‌ها و کانال‌ها در هر ریشه، مورفولوژی کانال‌ها بر اساس تقسیم‌بندی Vertucci و فراوانی کانال‌های C شکل ارزیابی شد. داده‌ها با استفاده از نرم‌افزار SPSS نسخه ۲۶ و آزمون Pearson Chi-Square با سطح معنی داری ۰.۰۵ مورد تجزیه‌وتحلیل قرار گرفت.

یافته‌ها: از میان ۳۸۵ مولر دوم مندیبل بررسی‌شده، بیشتر دندان‌ها دارای دو ریشه (۸۰.۳٪) و سه کانال (۶۶.۵٪) بودند. شایع‌ترین الگوی مورفولوژیک در ریشه مزیال، تایپ(II 47.1%) بود، پس از آن به ترتیب تایپIV 35.6%) و تایپI 11.2%) مشاهده شد. در ریشه دیستال تایپ I با ۹۳.۶٪ غالب بود، پس از آن تایپII 4.2%) و تایپIV 1.9%) قرار داشتند.کانال C shape در ۱۸.۴٪ دندان ها دیده شد. تفاوت آماری معناداری بین توزیع فراوانی تعداد ریشه‌ها و کانال‌های C shape بر اساس جنسیت مشاهده نشد.(P=۰/۵)

نتیجه گیری: با توجه به شیوع نسبتاً بالای کانال‌های C شکل، توجه ویژه به شناسایی و درمان این نوع کانال‌ها برای کلینیسین‌ها ضروری است. استفاده از CBCT به‌عنوان ابزاری دقیق، می‌تواند در بررسی مورفولوژی ریشه دندان‌ها بسیار مؤثر باشد.

کلید واژه ها: آناتومی، توموگرافی مخروطی کامپیوتری ، کانال ریشه، مولر ماندیبل، مورفولوژی

مقدمه:

هدف نهایی درمان اندودونتیک، مهر و موم کامل سیستم کانال ریشه پس از برداشت بافت‌های زنده، نکروتیک، میکروارگانیسم‌ها و محصولات ناشی از آن‌ها از فضای کانال است. با این حال، به‌دلیل پیچیدگی‌های آناتومیکی سیستم کانال ریشه، دستیابی کامل به این هدف در عمل با چالش‌هایی همراه است. بقایای بافتی، دبری‌ها و باکتری‌ها ممکن است در بخش‌هایی از کانال بدون تغییر باقی بمانند. از این‌رو، آگاهی دقیق از تعداد کانال‌ها، مورفولوژی داخلی آن‌ها و تنوعات آناتومیکی در تمامی گروه‌های دندانی، از ارکان اصلی موفقیت در درمان‌های اندودونتیک به شمار می‌رود.[۱] Karabucak و همکاران نشان دادند که رادیولوسنسی‌های اپیکال در دندان‌هایی که که کانال ریشه درمان‌نشده دارند ، در مقایسه با دندان‌هایی که درمان ریشه موفقی داشته‌اند، به میزان چهار برابر بیشتر است. در میان دندان‌های مورد مطالعه ایشان ۲۰٪ از مولرهای مندیبل، کانال ریشه درمان‌نشده داشتند.[۲] محققان با بهره‌گیری از روش‌های گوناگون نظیر تکنیک پاک‌سازی کانال (Root Canal Clearing Technique)، رادیوگرافی دندان‌های درمان‌شده مورفولوژیک کانال‌ها پرداخته‌اند.[۳]

مطالعات مربوط به آناتومی داخلی و خارجی دندان‌ها نشان داده‌اند که تنوعات آناتومیک می‌توانند در تمام انواع دندانی مشاهده شوند، و گاهی از پیچیدگی قابل توجهی برخوردارند. عوامل متعددی از جمله نژاد، سن، جنس و طراحی مطالعه بر این تنوعات تاثیر دارند.[۴] شواهد نشان می‌دهد که تفاوت‌های نژادی نقش مهم‌تری در تعداد ریشه‌های یک دندان نسبت به تعداد یا توزیع کانال‌های ریشه دارند.[۵] در صورتی که یک ویژگی غیرنرمال آناتومیک در دندان یا ریشه، به‌طور نسبتاً شایع در یک جمعیت یا گروه نژادی خاص مشاهده شود، باید آن را به‌عنوان یک واریاسیون طبیعی شناخته و مدنظر قرار داد.[۶]

مولرهای مندیبل از جمله دندان‌هایی هستند که بیشترین نیاز به درمان اندودونتیک دارند. مطالعات متعدد به توصیف و تحلیل پیچیدگی‌های آناتومیک داخلی آن‌ها پرداخته‌اند.[۵] مولرهای دوم مندیبل معمولاً دارای دو ریشه و سه کانال (مزیوباکال، مزیولینگوال و دیستال) هستند. در حالی‌که در جمعیت‌های مختلط، غالباً فرم کانال ریشه تایپ II ورتوچی در ریشه مزیال گزارش شده است، در جمعیت‌های آسیایی بیشتر الگوی تایپ IV ورتوچی در ریشه مزیال و تایپ I ورتوچی در ریشه دیستال مشاهده می‌شود.[۷]

شیوع بالای سیستم کانال ریشه C شکل و تایپ IV ورتوچی در ریشه مزیال مولر دوم مندیبل به نژاد مغولی نسبت داده شده است؛ همچنین مطالعات متعددی شیوع بالای این نوع کانال را در نژاد آسیایی، در بازه‌ای بین ۱۰ تا ۴۴ درصد، گزارش کرده‌اند. [۸]

رادیوگرافی‌های متداول، ساختار سه‌بعدی آناتومی دندان را به تصاویری دوبعدی فشرده تبدیل می‌کنند؛ این امر باعث می‌شود برخی ویژگی‌های مهم دندان و بافت‌های سخت اطراف آن تنها در صفحه مزیودیستال دیده شوند، در حالی‌که مشخصه‌های موجود در بعد باکولینگوال ممکن است به‌درستی شناسایی نشوند. فناوری توموگرافی کامپیوتری با پرتو مخروطی (CBCT)در دهه ۱۹۹۰ وارد حوزه اندودونتیکس شد. [۹] این فناوری در دندان‌پزشکی، جراحی دهان، فک و صورت کاربردهای فراوانی دارد و دارای مزایای متعددی است:

۱-امکان تنظیم میدان دید(Field of View) ،

۲-ارائه تصاویر با رزولوشن بالا به‌واسطه اندازه وکسل‌های بین ۰.۰۷۶ تا ۰.۴ میلی‌متر،

۳-کاهش آرتیفکت‌های ناشی از حضور فلز در مقایسه با CTهای متداول،

۴-تولید اشعه کمتر (به‌ویژه نسبت به CT های پزشکی)

۵-طراحی ارگونومیک دستگاه‌ها، کاربری آسان‌تر، حداقل شدن دیستورشن تصاویر و سازگاری با انواع نرم‌افزارهای پلن‌گذاری و شبیه‌سازی به‌دلیل فرمت DICOM. [۱۰]

مطالعات ex vivo با استفاده از مدل‌های انسانی، برتری CBCTنسبت به رادیوگرافی‌های متداول را در شناسایی کانال‌های اضافی نشان داده‌اند. در یک بررسی مشخص شد که رادیوگرافی‌های معمول، حداقل یک کانال ریشه را در ۴ مورد از ۱۰ دندان مورد بررسی شناسایی نکردند. [۱۱]

با توجه به توانمندی بالای CBCT در شناسایی دقیق مورفولوژی کانال‌های ریشه، لزوم آگاهی کامل از تنوعات آناتومیک جهت موفقیت درمان و بهبود پیش‌آگهی آن، همچنین اهمیت عوامل نژادی و نوع مطالعه در بروز این تفاوت‌ها، و با درنظر گرفتن تأکید مطالعات پیشین بر فرم C-shape کانال ریشه و در عین حال، کم‌توجهی به تقسیم‌بندی ورتوچی، بر آن شدیم تا به بررسی مورفولوژی کانال ریشه و تنوعات آن با استفاده از تصاویر CBCT در یک جمعیت شهر زاهدان در سال ۱۳۹۵ تا ۱۳۹۹ بپردازیم.

مواد و روش ها:

این مطالعه توصیفی مقطعی بر روی تصاویر CBCT موجود در آرشیو یک مرکز خصوصی رادیولوژی دهان،فک و صورت انجام پذیرفت. پروتکل مطالعه توسط کمیته اخلاق تایید گردید (IR.ZAUMS.REC.1399.408).

معیارهای ورود شامل دندان‌های مولر دوم مندیبل سالم با اپکس بسته، ریشه‌های شکل‌گرفته، بدون ضایعه پری‌آپیکال، فاقد درمان ریشه قبلی، بدون پست و ترمیم، عدم وجود تحلیل داخلی یا خارجی و یا کلسیفیکاسیون ریشه و برخورداری از کیفیت مناسب و وضوح کافی تصاویر CBCT بود.

با توجه به هدف مطالعه حاضر که بررسی توزیع مورفولوژی کانال‌های ریشه در مولر دوم مندیبل بود، حجم نمونه با استناد به مطالعات مقطعی مشابه در ایران تعیین شد. در پژوهش‌هایی که در شهرهای تبریز (۳۸۴ دندان)، [۱۲] تهران (۳۷۲ دندان)، [۱۳] و بابل (۳۶۰ دندان)،[۱۴] انجام شده، از تصویربرداری CBCTبرای بررسی دقیق مورفولوژی کانال‌های ریشه استفاده شده است. همچنین با استناد به مطالعه‌ی Yang و همکاران (۲۰۲۰)،[۱۵] حجم نمونه با استفاده از فرمول محاسبه نسبت در یک نمونه منفرد (single sample proportion formula)تعیین شد:

$$N=(Z_{1-\alpha/2})^2 * P(1-P)/d^2$$

که در آن: سطح اطمینان برابر ۹۵٪ ، نسبت برآورد شده (P) برابر با ۰.۵۰، و خطای مجاز (d) برابر با ۰.۰۵ در نظر گرفته شده بود.با جایگذاری این مقادیر، حجم نمونه مورد نیاز ۳۸۵ مورد به‌دست آمد. در نتیجه، تعداد ۳۸۵ تصویر CBCT از دندان‌های مولر دوم مندیبل انتخاب و مورد بررسی قرار گرفت که از کفایت آماری مناسبی برای تحلیل برخوردار بود. نمونه‌گیری به روش آسان (در دسترس) تا رسیدن به حجم نمونه هدف انجام شد.

تصاویر CBCT از آرشیو مرکز رادیولوژی شهر زاهدان استخراج شد؛ این تصاویر مربوط به بیمارانی بود که جهت مقاصد تشخیصی یا درمانی به مرکز مراجعه کرده بودند. تصویربرداری با دستگاه Giano NewTom ساخت ایتالیا (۲۰۱۷) با مشخصات: زمان اکسپوژر ۹ ثانیه، mAs: 59.30، Kv: 90، اندازه وکسل: ۳۰۰ میکرون و در شرایط High Resolutionانجام شده بود. صحت تصاویر بر اساس توصیه کارخانه سازنده و توسط رادیولوژیست مجرب بررسی شد.

آموزش‌های لازم برای بررسی تصاویر توسط متخصص رادیولوژی فک و صورت به دانشجوی دندان‌پزشکی سال آخر داده شد. از نرم‌افزار DimViewer ۳برای تحلیل تصاویر استفاده گردید. مشخصات سخت‌افزاری مورد استفاده شامل لپ‌تاپ ASUS مدل V502lx با کارت گرافیک Nvidia GeForce 950mو رزولوشن ۱۰۸۰×۱۹۲۰ پیکسل بود.

تصاویر بر اساس معیارهای ورود بررسی و ۳۸۵ دندان مولر دوم مندیبل مربوط به سال‌های ۱۳۹۵ تا ۱۳۹۹ انتخاب و آنالیز شدند. تحلیل مورفولوژی کانال از اوریفیس تا اپکس در سه نما (اگزیال، ساجیتال و کرونال) و با فاصله‌های یک میلی‌متری انجام شد. در هر تصویر تعداد ریشه‌ها، کانال‌ها، نوع مورفولوژی طبق تقسیم‌بندی Vertucci و وجود کانال chap C شکل ثبت گردید.[۱۳-۱۵] جنس بیماران نیز مستندسازی شد. هر تصویر دوبار توسط دانشجوی دندان‌پزشکی سال آخر بررسی شد و در صورت اختلاف نظر، بررسی نهایی توسط متخصص اندودانتیکس یا رادیولوژی انجام گرفت.

روش تحلیل آماری

پس از گردآوری داده‌ها، اطلاعات خام در نرم‌افزار آماری SPSSنسخه ۲۶ وارد شد. در گام نخست، کیفیت داده‌ها بررسی و شاخص‌های توصیفی محاسبه شد. برای داده‌های کیفی از جداول توزیع فراوانی و برای داده‌های کمی از شاخص‌های مرکزی و پراکندگی استفاده شد. آزمون آماری Pearson chi-square برای ارتباط تعداد ریشه و کانال ریشه و تایپ ریشه مولرهای دوم مندیبل با جنسیت بکار رفت . سطح معنی داری برابر با ۰/۰۵در نظر گرفته شد.

یافته ها:

از میان ۳۸۵ مولر دوم مندیبل ۱۹۸ (۵۱.۴٪) دندان متعلق به آقایان و ۱۸۷ (۴۸.۶٪) دندان متعلق به خانم ها بود. جدول ۱ توزیع فراوانی تعداد ریشه و کانال ریشه دندانهای مولر دوم مندیبل با استفاده از CBCT را نشان می دهد. برطبق نتایج، اکثریت مولرهای دوم مندیبل (۸۰.۳٪) دو ریشه ای وسه کاناله (۶۷.۰٪) بودند. همچنین کانال C shape در ۱۸.۴٪ از دندان‌ها مشاهده شد.

جدول ۱- توزیع فراوانی تعداد کانال بر حسب تعداد ریشه

کانال / ریشه	یک کانال	دو کانال	سه کانال	چهار کانال	C shape	مجموع
یک ریشه	۲ (۰٪/۵)	۰	۰	۰	۷۱ (۱۸٪/۴)	۷۳ (٪ ۱۸/۲)
دو ریشه	۰	۳۳ (٪ ۸/۶)	۲۵۶ (٪ ۶۶/۵)	۲۰ (٪ ۵/۲)	۰	۳۰۹ (٪ ۸۰/۳)
سه ریشه	۰	۰	۲ (٪ ۰/۵)	۱ (٪ ۰/۳)	۰	۳ (٪ ۰/۸)
مجموع	۲ (٪ ۰/۵)	۳۳ (٪ ۸/۶)	۲۵۸ (٪ ۶۷/۰)	۲۱ (٪ ۵/۵)	۷۱ (۱۸٪/۴)	۳۸۵ (٪ ۱۰۰)

جدول ۲- توزیع فراوانی مورفولوژی ریشه ها بر اساس طبقه بندی ورتوچی

تایپ ریشه	I	II	III	IV	V	VI	VII	VIII	C shape
تک ریشه	۲ (٪ ۲/۷)	۰	۰	۰	۰	۰	۰	۰	۷۱ (٪ ۹۷/۳)
مزیال	۳۵ (٪ ۱۱/۲)	۱۴۷ (٪ ۴۷/۱)	۱۲ (٪ ۳/۸)	۱۱۱ (٪ ۳۵/۶)	۷ (٪ ۲/۲)	۰	۰	۰	۰
دیستال	۲۹۲ (٪ ۹۳/۶)	۱۳ (٪ ۴/۲)	۱ (٪ ۰/۳)	۶ (٪ ۱/۹)	۰	۰	۰	۰	۰
ریشه اضافه	۳ (٪ ۱۰۰)	۰	۰	۰	۰	۰	۰	۰	۰
مجموع	۳۳۲ (٪ ۴۷/۴)	۱۶۰ (٪ ۲۲/۹)	۱۳ (٪ ۱/۹)	۱۱۷ (٪ ۱۶/۷)	۷ (٪ ۱/۰)	۰	۰	۰	۷۱ (٪ ۱۰/۱)

جدول ۲ توزیع الگوهای مورفولوژیکی کانال‌های ریشه را بر اساس تقسیم‌بندی Vertucci نشان می‌دهد: در دندان‌های تک ریشه‌ای، ٪۹۷.۳ دارای کانال C shape بودند. در دندان‌های دو ریشه‌ای شایع‌ترین الگوی مورفولوژیک در ریشه مزیال، تایپ II (٪۴۷.۱) بود، و پس از آن به ترتیب تایپ IV (٪۳۵.۶) و تایپ I (٪۱۱.۲) مشاهده شد.

در ریشه دیستال تایپ I با ٪۹۳.۶ غالب بود و پس از آن تایپ II (٪۴.۲) و تایپ IV (٪۱.۹) قرار داشتند. در دندان‌های

سه‌ریشه‌ای، تمام ریشه‌های اضافی دارای الگوی تایپ I بودند (٪۱۰۰).

ارتباط جنسیت با خصوصیات مورفولوژی دندانها تعداد در

جدول ۳- نشان داده شده است. بر اساس این جدول ، هیچ تفاوت آماری معناداری در توزیع فراوانی تعداد ریشه‌ها بر اساس جنس مشاهده نشد($\chi^2 = 0.708$ ، $P = 0.69$).

همچنین، از نظر تعداد کانال‌ها نیز بین مردان و زنان تفاوت معناداری وجود نداشت($\chi^2 = 3.353$ $P = 0.50$). در میان ۳۰۹ دندان دو ریشه‌ای، توزیع فراوانی مورفولوژی ورتوچی بر

حسب جنس در ریشه‌های مزیال($\chi^2 = 1.043$ ، $P = 0.90$ و ریشه‌های دیستال($\chi^2 = 2.401$ ، $P = 0.49$) از نظر آماری تفاوت معنا داری نشان ندادند. به دلیل عدم وجود داده های متناظر در هر دو جنس برای تعداد دندان‌های یک‌ریشه یا سه‌ریشه تحلیل آماری مقایسه‌ای مورفولوژی کانال‌ها در این گروه‌ها انجام نشد. همچنین، تفاوت معناداری در توزیع فراوانی کانال های C shape بر اساس جنسیت مشاهده نشد

($P = ۰/۵۰$ ، $x^۲ = ۳/۳۵۳$).

جدول۳- توزیع فراوانی تعداد ریشه و کانال ریشه و مورفولوژی ریشه های Multiple canal مولر های دوم مندیبل بر اساس تقسیم بندی vertucci را با استفاده توموگرافی مخروطی کامپیوتری بر حسب جنس

متغیر	جنس		مرد	زن	P value*
	زیرگروه				
تعداد ریشه	یک ریشه		۳۵ (٪ ۴۷/۹)	۳۸ (٪ ۵۲/۱)	۰.۶۹
	دو ریشه		۱۶۱ (٪ ۵۲/۱)	۱۴۸ (٪ ۴۷/۹)	
	سه ریشه		۲ (٪ ۶۶/۷)	۱ (٪ ۳/۳۳)	
	مجموع		۱۹۸ (٪ ۴/۵۱)	۱۸۷ (٪ ۴۸/۶)	
تعداد کانال	یک کانال		۲ (٪ ۱۰۰)	۰ (٪ ۰)	۰/۵۰
	دو کانال		۱۵ (٪ ۴۵/۵)	۱۸ (٪ ۵۴/۵)	
	سه کانال		۱۳۷ (٪ ۵۳/۱)	۱۲۱ (٪ ۴۶/۹)	
	چهار کانال		۱۱ (٪ ۵۲/۴)	۱۰ (٪ ۵۷/۶)	
	C shape		۳۳ (٪ ۴۶/۵)	۳۸ (٪ ۵۳/۵)	
	مجموع		۱۹۸ (٪ ۵۱/۴)	۱۸۷ (٪ ۴۸/۶)	
تایپ ریشه	مزیال	I	۱۵ (٪ ۴۵/۵)	۱۸ (٪ ۵۴/۵)	۰/۴۹
		II	۷۵ (٪ ۵۱/۴)	۷۱ (٪ ۴۸/۶)	
		III	۷ (٪ ۵۸/۳)	۵ (٪ ۴۱/۷)	
		IV	۶۰ (٪ ۵۴/۱)	۵۱ (٪ ۴۵/۹)	
		V	۴ (٪ ۵۷/۱)	۳ (٪ ۴۲/۹)	
	دیستال	I	۱۵۱ (٪ ۵۲/۲)	۱۳۸ (٪ ۴۷/۸)	۰/۵۰
		II	۵ (٪ ۳۸/۵)	۸ (٪ ۶۱/۵)	
		III	۱ (٪ ۱۰۰)	۰ (٪ ۰)	
		IV	۴ (٪ ۶۶/۷)	۲ (٪ ۳۳/۳)	
	مجموع دندان ها		۱۶۱ (٪ ۵۲/۱)	۱۴۸ (٪ ۴۷/۹)	

شکل ۱ نمونه‌ای از تصاویر CBCT مربوط به دندان مولر دوم مندیبل با کانال-C شکل را نشان می‌دهد.

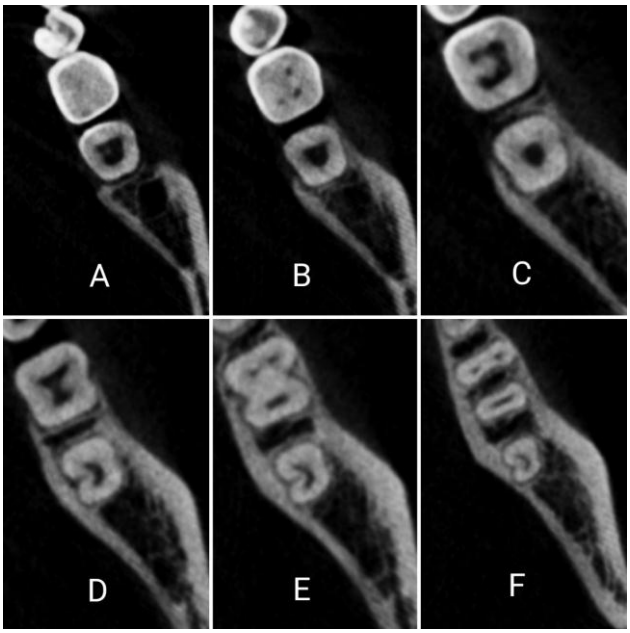

شکل ۱- دندان مولر دوم مندیبل با مورفولوژی C shape

بحث:

یکی از مهم‌ترین دلایل شکست درمان کانال ریشه در دندان‌های مولر دوم مندیبل، تنوع قابل‌توجه در آناتومی کانال‌های ریشه این دندان‌هاست. از این‌رو، آگاهی دقیق از ویژگی‌های مورفولوژیکی این ناحیه، برای موفقیت درمان اندودنتیک ضروری است. [۱۶] مطالعه حاضر با هدف بررسی مورفولوژی ریشه و کانال ریشه مولر دوم مندیبل در جمعیت شهر زاهدان و با استفاده از توموگرافی کامپیوتری با پرتو مخروطی (CBCT) انجام شد. مطالعات پیشین از جمله پژوهش Neelakantan و همکاران نشان داده‌اند که CBCT در بررسی سیستم کانال ریشه دقتی معادل با روش‌های طلایی نظیر رنگ‌آمیزی و پاکسازی دارد و می‌توان از آن در شرایط in vitroو in vivo بهره گرفت. [۱۷] در این مطالعه نیز اسکن‌های CBCT که پیش‌تر با اهداف درمانی و تشخیصی گرفته شده بودند، فرصتی مناسب جهت تحلیل آناتومی کانال‌های ریشه فراهم آوردند. یافته‌های پژوهش حاضر نشان داد که بیش‌تر دندان‌ها (۸۰.۳٪) دارای دو ریشه و ۶۷٪ دارای سه کانال بودند. این یافته با نتایج مطالعات Madani و همکاران در بابل، [۱۴] و Kantilieraki و همکاران در یونان، [۱۸] هم راستا بود . به طوریکه درصد دندانهای دو ریشه در این دو مطالعه به ترتیب ۸۱.۶٪ و ۸۲.۸ ٪ برآورد شده بود. با این حال، شیوع دندانهای دو ریشه ای در مطالعات Sarraf و همکاران در تهران (۹۴.۰۸٪)،[۱۳] Senanو همکاران در یمن (۸۹.۶٪)، [۱۹] و Almansour و همکاران در عربستان سعودی (۹۴.۱٪)، [۲۰] شیوع بالاتری داشتند. این در حالی‌ست که مطالعه Yang و همکاران در چین ، شیوع کمتری (۶۱٪) برای دندان‌های دو ریشه‌ای نشان داد و تنها ۴۵.۳٪ از آن‌ها سه کاناله بودند. [۱۵]

شیوع دندان‌های سه ریشه‌ای در مطالعه حاضر ۰.۸٪ بود که نسبت به مطالعه قبلی در زاهدان در سال ۲۰۰۸ که هیچ موردی از دندان سه ریشه‌ای مشاهده نشده بود، بیشتر بود. [۲۱] این یافته تقریباً مشابه با مطالعات انجام‌شده در کره جنوبی (۰.۷۲٪)، [۸] ایران (۰.۶٪)، [۱۴] و یمن (۰.۶٪)، [۱۹] بود. در حالی‌که در بررسی های انجام شده در عربستان شیوع برابر ۱.۴۸٪ ، [۲۲] و در ونزوئلا برابر ۲.۶٪ ، [۲۳] و بیشتر از مطالعه حاضر گزارش شد. از آنجا که وجود ریشه سوم با نژاد مغولی مرتبط دانسته شده و به شدت تحت تأثیر عوامل ژنتیکی است، [۱۸] می‌توان تفاوت در شیوع گزارش‌شده در مناطق مختلف را با تفاوت‌های نژادی توجیه کرد.

در خصوص دندان‌های تک ریشه‌ای، شیوع ۱۸.۹٪ در مطالعه حاضر، بیش از شیوع گزارش‌شده در مطالعات انجام شده در ونزوئلا (۱۲.۱٪)، [۲۳] و یونان (۴.۹٪)، [18] بود. همچنین نسبت به مطالعات داخلی پیشین مانند بابل (۱۷.۸٪)، [۱۴] قزوین (۱۶.۸٪)، [۲۴] همدان (۹.۲٪)، [۲۵] و زاهدان (۱۵.۲٪)، [۲۱] نیز

بیشتر گزارش شد. این نتایج می‌تواند حاکی از شیوع بالاتر دندان‌های تک‌ریشه‌ای در نژادهای آسیایی باشد.[۶]

از نظر تعداد کانال، بیشترین الگوی مشاهده‌شده سه کاناله بود (۶۷٪) که عمدتاً شامل دو کانال در ریشه مزیال و یک کانال در ریشه دیستال بود. این یافته با مطالعات متعددی از جمله در ترکیه، شیلی، هند، آلمان و ایران هم‌خوانی دارد. [۲۸-۲۶، ۱۵،۱۳]

مرور سیستماتیک Joshi و همکاران نیز با بررسی ۳۷ مطالعه بر روی ۱۲۳۹۳ دندان مولر دوم، سه‌کاناله بودن را به‌عنوان شایع‌ترین الگو تأیید کرد. [۲۹] همچنین متاآنالیز Tomaszewskaو همکاران که بر پایه ۶۴ مطالعه با استفاده از تکنیک micro-CT انجام شده بود، نتایجی مشابه را ارائه داد. [۳۰] همانطور که گفته شد، تأثیر نژاد بر تعداد ریشه‌ها بیش از تأثیر آن بر تعداد و توزیع کانال‌هاست،[۵] که می‌تواند دلیل شباهت نتایج در جوامع مختلف باشد.

در رابطه با الگوی ورتوچی کانال ریشه مزیال، شایع‌ترین الگو در این مطالعه تایپ II (47.1%) و پس از آن تایپ IV (35.6%)بود. این یافته با مطالعه Kantilieraki و همکاران در یونان، [۱۸] هم‌راستا است، که نشان دادند شایع‌ترین الگوی کانال در ریشه مزیال تایپ II (۶۴.۱٪) می باشد. در حالی‌که در مرور سیستماتیکJoshi ، تایپ IV (37.3%) شایع‌ترین و تایپ II در رتبه دوم قرار داشت. [۲۹] در مقابل، مطالعه Sarraf و همکاران در تهران تایپ III (52.96%) و سپس تایپ II (30.10%) را شایع‌ترین الگوها معرفی کرد. [۳۱] همچنین در جمعیت‌های بلژیکی و شیلیایی، تایپV ، III و I بیشترین فراوانی را داشتند [۳۲].در ریشه‌های دیستال، تایپ Iبا ۹۳.۶٪ بیشترین و تایپ II با ۴.۲٪ بعد از آن قرار داشت که با یافته‌های مطالعات انجام‌شده در ایران، یونان و ترکیه هم‌خوان است [۲۸،18،۱۴]. مرور Joshi و همکاران نیز تایپ I را شایع‌ترین الگو در ۸۵.۲٪ موارد معرفی کرد. [۲۹]

در مورد دندان‌های سه ریشه‌ای، تمام ریشه‌های دیستال و اضافی دارای الگوی تایپ I بودند. با این حال در ریشه مزیال این دندان‌ها علاوه بر تایپI ، تایپ II نیز مشاهده شد که با یافته‌های Kim و همکاران در کره که تنها تایپ I را گزارش کردند، [۸] تفاوت دارد، اما با نتایج مطالعات قبلی توسط Zhang و همکاران، [۳۲] و Plotino و همکاران، [۳۳] که به پیچیدگی بیشتر ریشه مزیال اشاره کرده‌اند، هم‌راستا است.

در مطالعه حاضر ۱۸.۹٪ از دندان‌ها تک ریشه‌ای بودند که از این میان ۱۸.۴٪ دارای مورفولوژی C-shape و تنها ۰.۵٪ تایپ I بودند. شیوع کانال C-shape با مطالعه Madani و همکاران در بابل (۱۷.۶٪) مشابه است، [۱۴] اما نسبت به مطالعات انجام‌شده در ساری با ۱۱.۵٪ ، [۳۴] تهران با ۵.۴۶٪ ، [۱۳] ، اردبیل با ۳.۷٪ ، [۳۵] و زاهدان با مقدار ۳٪،[۱۲] بیشتر بود. همچنین نسبت به مطالعات جمعیت‌های هندی (۱۳.۱۲٪) و یونانی (۵.۳٪)، [۱۸] نیز شیوع بالاتری داشت، در حالی‌که در مطالعات کره‌ای و چینی این میزان به ترتیب ۴۰٪ و ۲۹٪ گزارش شد. [۳۲،۸] این اختلافات ناشی از تفاوت‌های نژادی و نیز متدولوژی‌های مورد استفاده در مطالعات است.

مطالعه مروری Martins و همکاران نشان داد که شیوع کانال‌های C-shape در کشورهای آسیای شرقی در مقایسه با سایر مناطق (اروپا، آمریکای لاتین، آفریقا، غرب آسیا) به طور معنی‌داری بیشتر از سایر مناطق است.[۳۶] بطوریکه وجود مورفولوژی C-shape به طور عمده از ویژگی های نژاد آسیایی محسوب می شود. [۳۷] در یک بررسی مروری بر روی ۱۲۴۸۱ مولر دوم مندیبل، تفاوت معنی داری بین آسیایی ها و غیر آسیایی ها در وقوع مورفولوژی C shape در دندان های مولر دوم مندیبل مشاهده شد، و بالاترین شیوع C-shapeدر چین (۹۳.۱٪) و کمترین در آمریکا (۲.۷٪) گزارش شد.[۳۸] علاوه بر تنوعات نژادی ، عواملی مانند ، تفاوت در معیارهای تشخیص، حجم نمونه و تکنیک‌های مورد استفاده CBCT (CT، میکروCT-، برش دندانی و ..) ، می‌تواند در تبیین این تفاوت‌ها مؤثر باشد.[۳۹-۴۰]

در اغلب مطالعات مورفولوژیکی دندان، تقسیم‌بندی بر اساس جنس نیز انجام می‌شود، چراکه بین تکامل ریشه و کروموزوم Xنوعی همبستگی وجود دارد.[۴۱] در مطالعه حاضر، تفاوت

معناداری در شیوع مورفولوژی C-shape بین دو جنس مشاهده نشد، که با نتایج مطالعات انجام‌شده در هند، برزیل و ایران (همدان) هم‌راستا است. [۴۲۰، ۲۵،۷] این در حالی است که در مطالعات جمعیت‌های ترکیه، کره جنوبی و بابل شیوع C-shape در زنان [۸،۱۴،۲۸]، و در مطالعه Sarraf و همکاران در تهران، شیوع در مردان بیشتر گزارش شد.[۱۳] علت ارتباط بین میزان وقوع کانال C shape با جنسیت هنوز مشخص نیست همچنین در مطالعه حاضر ارتباط بین تعداد ریشه ، تعداد کانال و مورفولوژی ورتوچی کانال ریشه با جنسیت تفاوت معنا داری نشان نداد ، که این امر مشابه نتایج مطالعات انجام شده در جمعیت های ترکیه ای ، یونانی و ایرانی (شهر همدان) می باشد.[۲۸،۲۵،۱۸]

به‌طور کلی، نتایج این مطالعه تأیید می‌کند که دندان‌های مولر دوم مندیبل تنوعات فراوانی از نظر تعداد ریشه‌ها و مورفولوژی کانال‌های ریشه دارند. بنابراین، کلینیسین نباید فرض کند که این دندان‌ها همواره دارای دو ریشه و سه کانال هستند. تفاوت‌های مشاهده‌شده در شیوع کانال C-shape و سایر الگوهای مورفولوژیک می‌تواند به عوامل نژادی ، فاکتورهای محیطی و روش‌شناسی مطالعات مختلف مرتبط باشد.[۴۳]

محدودیت و پیشنهادات

یکی از محدودیت‌های مطالعه‌ی حاضر، عدم دسترسی به سن بیماران بود. به علت رسوب ثانویه‌ی عاج در کانال ریشه با بالا رفتن سن ممکن است فضای کانال ریشه باریک شده یا از بین برود و در نتیجه مانع از مشاهده‌ی رادیوگرافی این ساختارهای پیچیده‌ی آناتومیک شود.[۳۵] بنابراین مطالعات آتی با حجم نمونه بیشتر، بررسی تقارن مورفولوژی در دو طرف فک، و تحلیل اثر سن و ژنتیک بر ویژگی‌های مورفولوژیک دندانی پیشنهاد می‌شود.

نتیجه‌گیری

با توجه به نتایج مطالعه حاضر، دندان‌های مولر دوم مندیبل تنوعات گسترده‌ای در تعداد ریشه‌ها، تعداد کانال‌ها و الگوهای مورفولوژیکی دارند.

شیوع بالای کانال‌های C-shape در این جمعیت، اهمیت توجه بالینی به این الگوی پیچیده را نشان می‌دهد. از آنجا که شناسایی صحیح این کانال‌ها تأثیر مستقیم بر موفقیت درمان اندودنتیک دارد، توصیه می‌شود که دندانپزشکان در مواجهه با مولر دوم مندیبل، خصوصاً در نواحی با شیوع بالای این الگوها، دقت بیشتری به خرج دهند.

استفاده از تصویربرداری CBCT به‌عنوان ابزاری دقیق، غیرتهاجمی و سه‌بعدی، امکان بررسی کامل و دقیق مورفولوژی کانال ریشه را فراهم کرده و می‌تواند به‌عنوان روش انتخابی در موارد مشکوک به آناتومی غیرمعمول مورد استفاده قرار گیرد.در نهایت، در نظر گرفتن تفاوت‌های نژادی، منطقه‌ای و فردی، به‌ویژه در مناطق با جمعیت ناهمگن مانند ایران، برای دستیابی به تشخیص دقیق و برنامه‌ریزی درمانی موفق ضروری است. مطالعات آتی با تمرکز بر بررسی تقارن بین دو سمت فک، تأثیر سن و همچنین تحلیل ژنتیکی می‌توانند در ارتقاء درک ما از الگوهای مورفولوژیکی دندان‌های مولر دوم مندیبل نقش بسزایی داشته باشند.

References:

1. Torabinejad M, Fouad A, Shabahang S, editors. Endodontics: Principles and Practice. Elsevier - Health Sciences Division; 2020. P. 225-50.
2. Karabucak B, Bunes A, Chehoud C, Kohli MR, Setzer F. Prevalence of apical periodontitis in endodontically treated premolars and molars with untreated canal: a cone-beam computed tomography study. J Endod 2016;42(4):538-41.
3. Singh H, Shetty P, Sreelatha SV, Patidar M. Analysis of salivary antioxidant levels in different clinical staging and histological grading of oral squamous cell carcinoma: noninvasive technique in dentistry. J Clin Diagn Res 2014 Aug;8(8):ZC08-11.
4. Alfawaz H, Alqedairi A, Al-Dahman YH, Al-Jebaly AS, Alnassar FA, Alsubait S, et al. Evaluation of root canal morphology of mandibular premolars in a Saudi population using cone beam computed tomography: A retrospective study. Saudi Dent J 2019;31(1):137-42.
5. Abarca J, Duran M, Parra D, Steinfort K, Zaror C, Monardes H. Root morphology of mandibular molars: a cone-beam computed tomography study. Folia Morphol 2020;79(2):327-32.
6. Rotstein I, Ingle JI, editors. Ingle's endodontics. PMPH USA; 2019 .P. 1-35.
7. Pawar AM, Pawar M, Kfir A, Singh S, Salve P, Thakur B, et al. Root canal morphology and variations in mandibular second molar teeth of an Indian population: an in vivo cone-beam computed tomography analysis. Clin Oral Investig 2017; 21(9):2801-9.
8. Kim S, Kim B, Kim Y. Mandibular second molar root canal morphology and variants in a Korean subpopulation. Int Endod J 2016;49(2):136-44.
9. Yu X, Guo B, Li KZ, Zhang R, Tian YY, Wang H, et al. Cone-beam computed tomography study of root and canal morphology of mandibular premolars in a western Chinese population. BMC Med Imaging 2012;12(1):18.
10. Llena C, Fernandez J, Ortolani PS, Forner L. Cone-beam computed tomography analysis of root and canal morphology of mandibular premolars in a Spanish population. ISD 2014;44(3):221-7.
11. Durack C, Patel S. Cone beam computed tomography in endodontics. Braz Den J 2012;23(3):179-91.
12. Janani M, Rahimi S, Jafari F, Johari M, Nikniaz S, Ghasemi N. Anatomic Features of C-shaped Mandibular Second Molars in a Selected Iranian Population Using CBCT. Iran Endod J 2018;13(1):120-125.
13. Sarraf P, Mohammadi S, Moghaddamzade B, Khosraviani F. Root canal anatomy and morphology evaluation of mandibular molars according to gender by cone-beam computed tomography in Iranian population. Int J Appl Dent Sci 2022;8(1):307-12.
14. Madani ZS, Mehraban N, Moudi E, Bijani A. Root and Canal Morphology of Mandibular Molars in a Selected Iranian Population Using Cone-Beam Computed Tomography. Iran Endod J 2017;12(2):143-8.
15. Yang L, Han J, Wang Q, Wang Z, Yu X, Du Y. Variations of root and canal morphology of mandibular second molars in Chinese individuals: a cone-beam computed tomography study. BMC Oral Health 2022; 22(1):274.
16. Park DM, Seok WH, Yoon JY. Factors influencing non-surgical root canal treatment outcomes in mandibular second molars: A retrospective cone-beam computed tomography analysis. J Clin Med. 2024;13(10):2931.
17. Neelakantan P, Subbarao C, Subbarao CV. Comparative evaluation of modified canal staining and clearing technique, cone-beam computed tomography, peripheral quantitative computed tomography, spiral computed tomography, and plain and contrast medium-enhanced digital radiography in studying root canal morphology. J Endod 2010 ;36(9):1547-51.
18. Kantilieraki E, Delantoni A, Angelopoulos C, Beltes P. Evaluation of Root and Root Canal Morphology of Mandibular First and Second Molars in a Greek Population: A CBCT Study. Eur Endod J 2019;4(2):62-8.
19. Senan E, Alhadainy H, Madfa AA. Root and Canal Morphology of Mandibular Second Molars in a Yemeni Population: A Cone-beam Computed Tomography. Eur Endod J 2021; 6(1):72-81.
20. Almansour MI, Al-Zubaidi SM, Enizy AS, Madfa AA. Comprehensive evaluation of root and root canal morphology of mandibular second molars in a Saudi subpopulation evaluated by cone-beam computed tomography. BMC Oral Health 2022; 22(1):267.
21. Nourmandipour M, Nasiri M. Prevalence of C-shaped mandibular second molars in Zahedan. J Zahedan Univ Med Sci Health Serv 2008; 9 (4): 313-8.
22. Riyahi AM, Alssum K, Hadadi H, Alsayyari A, Alebrah T, Aljarbou F. Prevalence of three-rooted mandibular permanent first and second molars in the Saudi population. Saudi Dent J 2019; 31(4):492-5.
23. Gomez F, Brea G, Gomez-Sosa JF. Root canal morphology and variations in mandibular second molars: an in vivo cone-beam computed tomography analysis. BMC Oral Health 2021; 21(1):424.

24-Arjmand N, Kolahdouzan A, Rouhi N. Evaluation of root and canal morphology of first and second mandibular molars according to Vertucci and Weine classification by using cone-beam computed tomography archive in Partow Radiology Center in Qazvin in 1391 [dissertation]. Qazvin: Qazvin University of Medical Sciences. 2014.

25-Donyavi Z, Shokri A, Khoshbin E, Khalili M, Faradmal J. Assessment of root canal morphology of maxillary and mandibular second molars in the Iranian population using CBCT. Dental and medical problems. 2019; 56(1):45-51.

26-Singh S, Pawar M, Podar R, Kulkarni G, Bhanushali N. Root canal morphology of South Asian Indian mandibular first, second, and third molar: A dye penetration and clearing study. J Conserv Dent 2020;23(3):284-8.

27-Wolf TG, Paqué F, Betz P, Willershausen B, Briseño-Marroquín B. Micro-CT assessment of internal morphology and root canal configuration of non C-shaped mandibular second molars. Swiss Dent J 2017;127(6):513-9.

28-Celikten B, Tufenkci P, Aksoy U, Kalender A, Kermeoglu F, Dabaj P, Orhan K. Cone beam CT evaluation of mandibular molar root canal morphology in a Turkish Cypriot population. Clin Oral investig 2016; 20(8):2221-6.

29-Joshi PS, Shetty R, Sarode GS, Mehta V, Chakraborty D. Root anatomy and canal configuration of human permanent mandibular second molar: a systematic review. J Conserv Dent Endod 2021; 24(4):298-306.

30-Tomaszewska IM, Skinningsrud B, Jarzębska A, Pękala JR, Tarasiuk J, Iwanaga J. Internal and external morphology of mandibular molars: An original micro-CT study and meta-analysis with review of implications for endodontic therapy. Clin Anat 2018;31(6):797-811.

31-Torres A, Jacobs R, Lambrechts P, Brizuela C, Cabrera C, Concha G, Pedemonte ME. Characterization of mandibular molar root and canal morphology using cone beam computed tomography and its variability in Belgian and Chilean population samples. ISD 2015 ;45(2):95-101.

32-Zhang R, Wang H, Tian YY, Yu X, Hu T, Dummer PM. Use of cone-beam computed tomography to evaluate root and canal morphology of mandibular molars in Chinese individuals. Int Endod J 2011; 44(11):990-9.

33-Plotino G, Tocci L, Grande NM, Testarelli L, Messineo D, Ciotti M, et al. Symmetry of root and root canal morphology of maxillary and mandibular molars in a white population: a cone-beam computed tomography study in vivo. J Endod 2013; 39(12):1545-8.

34-Haddadi A, Azizi H, Haghani far S, Hoshyari N. Morphology and Prevalence of C-shaped Canal in Mandibular Second Molars in a Population in North of Iran . J Mazandaran Univ Med Sci 2019; 29 (178) :141-7.

35. Nouroloyouni A, Moradi N, Salem Milani A, Noorolouny S, Ghoreishi Amin N. Prevalence and Morphology of C-Shaped Canals in Mandibular First and Second Molars of an Iranian Population: A Cone-Beam Computed Tomography Assessment. Scanning 2023; 2023(1):5628707.

36.Martins JNR, Marques D, Silva EJNL, Caramês J, Mata A, Versiani MA. Prevalence of C-shaped canal morphology using cone beam computed tomography - a systematic review with meta-analysis. Int Endod J 2019; 52(11):1556-72.

37. von Zuben M, Martins JN, Berti L, Cassim I, Flynn D, Gonzalez JA, et al. Worldwide Prevalence of Mandibular Second Molar C-Shaped Morphologies Evaluated by Cone-Beam Computed Tomography. J Endod 2017; 43(9):1442-7.

38.Roy A, Astekar M, Bansal R, Gurtu A, Kumar M, Agarwal LK. Racial predilection of C-shaped canal configuration in the mandibular second molar. Journal of conservative dentistry. JCD 2019; 22(2):133-8.

39.Martins JN, Mata A, Marques D, Caramês J. Prevalence of C-shaped mandibular molars in the Portuguese population evaluated by cone-beam computed tomography. Eur J Dent 2016;10(4):529-35.

40. Zheng Q, Zhang L, Zhou X, Wang Q, Wang Y, Tang L, Song F, Huang D. C-shaped root canal system in mandibular second molars in a Chinese population evaluated by cone-beam computed tomography. Int Endod J 2011 Sep;44(9):857-62.

41.Varrela J. Effect of 45, X/46, XX mosaicism on root morphology of mandibular premolars. J Dent Res 1992; 71(9):1604-6.

42.Ladeira DB, Cruz AD, Freitas DQ, Almeida SM. Prevalence of C-shaped root canal in a Brazilian subpopulation: a cone-beam computed tomography analysis. Braz Oral Res 2014; 28:39-45.

43. Haddadi A, Hoshyari N, Abbaspour H, Hossein Nataj A, Keshvari A. Prevalence of the C-shaped Root Canal Morphology in the Iranian Population: A Systematic Review and Meta-analysis. J Res Dent Maxillofac Sci 2024; 9 (2) :132-143.