مقایسه دو تکنیک (reinsertion & classic cinch suturing) در جلوگیری از interalar widening قبل و شش ماه بعد از جراحی ارتوگناتیک ماگزیلا (intralar widening) در بیماران مراجعه کننده به بیمارستان بو علی

دکتر حسین تفضلی شادپور[۱]، دکتر حسین میرپور*[۲]، دکتر محمدرضا سلیمان پور بروجنی[۳]، دکتر مرتضی موگهی نژاد [۲]، دکتر امیر موسوی یزدی[۳]

۱-متخصص جراحی دهان، فک وصورت

۲. دستیار تخصصی گروه جراحی فک و صورت دانشکده دندانپزشکی دانشگاه آزاد اسلامی تهران، ایران

۳- استادیار گروه جراحی فک و صورت و عضو مرکز تحقیقات جمجمه ی فک و صورت دانشکده دندانپزشکی دانشگاه علوم پزشکی آزاد اسلامی تهران ، ایران

وصول مقاله: ۱۴۰۱/۷/۷ اصلاح نهایی: ۱۴۰۱/۱۱/۷ پذیرش مقاله: ۱۴۰۱/۱۲/۱

Comparison of reinsection & classic cinch suturing in preventing interalar widening before and six months after maxillary orthognathic surgery in patients referred to Bu Ali Hospital.

Tafazoli shadpur H[1] ,Mirpoor H[2] , Soleimanpour boroujeni M[1] ,Mogahinejad M[2], Mousavi Yazdi A[1]

1-Oral & Maxillofacial Surgeon
2- Post Graduated Student. Oral and Maxillofacial Surgery, TeMS.C., Islamic Azad University, Tehran, Iran.
3-Assistant Professor, Oral and Maxillofacial Surgery Department, TeMS.C., Islamic Azad University, Tehran, Iran.

Received:Oct 2021 Accepted: Feb 2022

Abstract

Background and Aims: in the present study, Due to the existence of contradictions and the importance of the nasolabial region in facial beauty and predicting its changes after LeFort 1 osteotomy, surgery we have investigated the effect of reinsertion cinch compared to classic cinch in this field.

Materials and Methods: In this clinical study, the number of patients who underwent LeFort 1 osteotomy of the maxilla in Bu Ali Hospital and who met the inclusion criteria were examined. The data collection tool was a questionnaire. Alar base width was evaluated before surgery and 6 months after surgery. Finally, the significance of the data was determined by the repeated measure Anova test in three modes, their repeatability was determined by the ICC repeatability coefficient, and Pearson's correlation coefficient was used to check the correlation, and Linear Regression was used for their prediction.

Result: In this study, the average interalar width before and after the intervention was determined according to the treatment group using repeated measures ANOVA. The significance of the test was reported with the Greenhouse-Geisser test. This test showed that after the intervention, the interalar width increased significantly in both groups (Pvalue<0.001), but there was no difference in the amount of changes between the two groups (Pvalue=0.883). The value of Diff (difference before and after treatment) was close to each other in two treatment groups.

Conclusion: The results of our study show no difference between Reinsection and Classic cinch methods in alar width widening.

Key words: Classic cinch , Reinsection , Alar base , LeFort 1 , Osteotomy

***Corresponding Author: Dr.shmirpoor@gmail.com**

J Res Dent Sci. 2026; 23(2):143-148

نویسنده مسئول مکاتبات: **دکتر حسین میرپور** پست الکترونیک:Dr.shmirpoor@gmail.com

خلاصه:

سابقه و هدف: با توجه به اهمیت ناحیه نازولبیال در زیبایی صورت و همچنین اهمیت پیش بینی تغییرات آن بعد از جراحی استئوتومی LeFort 1 ، در مطالعه حاضر به بررسی تاثیر به کارگیری reinsertion cinch در مقایسه با classic در این زمینه پرداخته ایم.

مواد و روش ها: در این مطالعه ی کلینیکال تعداد ۳۰ بیمار که در بیمارستان بوعلی تحت استئوتومی LeFort 1 ماگزیلا قرار گرفتند و معیار ورود به مطالعه را داشتند بررسی شدند. ابزار گردآوری داده ها پرسشنامه بود. عرض پایه آلار قبل جراحی و ۶ ماه بعد از جراحی ارزیابی شد. در نهایت معناداری داده ها با آزمون Repeated measure Anova در سه حالت، تکرارپذیری آنها با ضریب تکرارپذیری ICC و بررسی همبستگی از ضریب همبستگی Pearson و جهت پردیکشن آنها از Linear Regression استفاده شد.

یافته‌ها: در این مطالعه میانگین پهنای interalar قبل و بعد از مداخله برحسب گروه درمانی با استفاده از تحلیل اندازه های مکرر (repeated measures ANOVA) انجام شد. معناداری آزمون با تست Greenhouse-Geisser گزارش شد. این آزمون نشان داد که بعد از مداخله، پهنای interalar در هر دو گروه بطور معناداری افزایش یافته است. (P<۰/۰۰۱) اما تفاوتی از نظر مقدار تغییرات بین دو گروه وجود نداشته است. (P=۰/۸۸۳) مقدار Diff (تفاوت قبل و بعد از درمان)، در دو گروه درمانی نزدیک به هم بوده است.

نتیجه گیری: نتایج مطالعه ی ما تفاوتی بین دو روش cinch Reinsection و Classic cinch در میزان پهن شدن عرض آلار نشان نداد.

کلید واژه ها: -Classic cinch cinch Reinsection- پایه ی آلار- LeFort 1- استئوتومی

مقدمه:

استئوتومی LeFort I یکی از رایج ترین روش های مورد استفاده برای اصلاح ناهنجاری های میانی صورت است. اما مورفولوژی خارجی و زیبایی بینی در برخی بیماران تحت استئوتومی LeFort I ، بعد از جراحی، بدتر میشود زیرا احتمال دارد به دنبال جداکردن عضلات پارانازال در هنگام دایسکشن، بیس آلار پهن شود.[۱]

تحقیقات نتایج متناقضی درباره نتیجه استفاده از cinch sutures برای کاهش تغییرات عرض آلار پس از عمل جراحی را نشان می دهد [۲].

در مورد ایده آل ترین تکنیک بین نویسندگان اختلاف نظر وجود دارد. برخی از نویسندگان گزارش کرده اند که بخیه کلاسیک آلار سینچ اثر محدودی در کاهش widening بینی در مقایسه با تکنیک های اصلاح شده دارد و تعداد کمی گزارش کرده اند که widening پایه آلار در بیمارانی که بخیه های سینچ کلاسیک دارند حتی بیشتر از بیماران بدون آن است [۳].

روش کلاسیک یا داخل دهانی با شناسایی بافت فیبروآلوئولار به وسیله فشار خارج دهانی و سوچور با نخ غیرقابل جذب دو طرف میدلاین انجام میشود [۴].

روشreinsertion نیز شامل گذراندن یک نخ بخیه غیرقابل جذب از زخم داخل دهان به سمت روی پوست چین نازولبیال در لترالی ترین نقطه ی آلار است، سپس نخ از همان محل سوراخ شدن قبلی به داخل دهان برمیگردد و سوچور هر دو طرف در میدلاین گره میخورد [۴].

به دلیل وجود تناقضات و با توجه به اهمیت ناحیه نازولبیال در زیبایی صورت و همچنین اهمیت پیش بینی تغییرات آن بعد از جراحی استئوتومی LeFort 1، در مطالعه حاضر به بررسی تاثیر به کارگیری reinsertion cinch [۵] در مقایسه با classic cinch در این زمینه پرداخته ایم.

مواد و روش ها

در این مطالعه Clinical-trial با کد اخلاق IR.IAU.Dental.REC.1399.241 ، ۳۰ بیمار بزرگتر از ۱۶ سال تحت عمل جراحی ارتوگناتیک شامل استئوتومی Lefort 1 ماگزیلا با advancement های کمتر از ۵ میلی متر و impaction های کمتر از ۴ میلی متر در بیمارستان بوعلی مورد بررسی قرار گرفتند.

در این پژوهش تمام بیماران توسط یک جراح و با تکنیک مشابه تحت عمل جراحی ارتوگناتیک قرار گرفتند. به منظور بخیه پس از جراحی از تکنیک classic cinch suture یا reinsertion cinch استفاده شد. بیماران بر اساس جراحی به سه گروه advancement ، impaction و advancement و impaction همزمان تقسیم شدند [۶].

قبل از انجام عمل جراحی interalar width بیماران توسط کولیس اندازه گیری شد. شش ماه بعداز عمل جراحی، از بیماران درخواست شد تا به بیمارستان مراجعه نموده و interalar width توسط یکی از دستیاران تخصصی به صورت blinde مجدد اندازه گیری شد.

جهت جلوگیری از سوگرایی در تحقیق در اندازه گیری اولیه اینترآلار و تهیه ی فرم های اندازه گیری و اندازه گیری مجدد بعداز عمل اینتر آلار از یک دستیار ثالث به جز تیم جراحی و مجری طرح استفاده شد. ابزار گردآوری داده ها پرسشنامه میباشد و داده ها به صورت میدانی جمع آوری گردید.

در هر مرحله اندازه شاخص ها ثبت شده و در نهایت معناداری آنها با آزمون Repeated measure Anova در سه حالت، تکرارپذیری آنها با ضریب تکرارپذیری ICC و بررسی همبستگی از ضریب همبستگی Pearson و جهت پردیکشن آنها از Linear Regression استفاده شد.

یافته ها

در این مطالعه میانگین پهنای interalar قبل و بعد از مداخله برحسب گروه درمانی با استفاده از تحلیل اندازه های مکرر (repeated measures ANOVA) انجام شد. معناداری آزمون با تست Greenhouse-Geisser گزارش شد. این آزمون نشان داد که بعد از مداخله، پهنای interalar در هر دو گروه بطور معناداری افزایش یافته است. (P<۰/۰۰۱)

اما تفاوتی از نظر مقدار تغییرات بین دو گروه وجود نداشته است. (P=۰/۸۸۳) و همانطور که جدول نیز نشان میدهد، مقدار Diff (تفاوت قبل و بعد از درمان)، در دو گروه درمانی نزدیک به هم بوده است.

جدول -۱ میانگین پهنای **interalar** قبل و بعد از مداخله برحسب گروه درمانی

گروه / زمان	تعداد	Reinsection SD±Mean	Classic SD±Mean	مجموع
قبل از مداخله	۱۵	۲۹.۴۸ ±۳.۱۲	۳۱.۳۴ ±۲.۲۳	۳۰.۴۱ ±۲.۸۳
بعد از مداخله	۱۵	۳۱.۲۱ ±۱.۹۰	۳۲.۹۶ ±۲.۱۶	۳۲.۰۹ ±۲.۱۹
Diff	۱۵	۱.۷۳ ±۲.۵۹	۱.۶۳ ±۰.۳۵	۱.۶۸ ±۱.۸۱

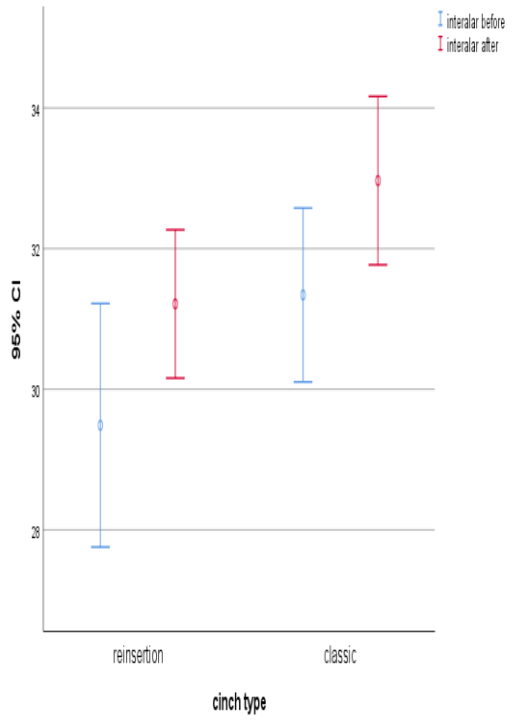

نمودار ۱- میانگین پهنای interalar قبل و بعد از مداخله برحسب گروه درمانی

بحث

جراحی های ارتوگناتیک بایمگزیلاری (Bimaxillary) برای تصحیح ناهنجاری های فکی-اسکلتی بیماران مبتلا به مال اکلوژن اسکلتال یکی از روش های معمول درمان است و طرح ریزی درمان نیازمند آگاهی کامل از آداپتاسیون بافت نرم در برابر حرکات بافت استخوانی زیرین می باشد.

مطالعات حاکی از آن بوده که تغییرات در بافت نرم و سخت بینی و ماگزیلا تقریبا بعد از تمامی جراحی‌های استئوتومی ماگزیلا رخ خواهد داد. افزایش عرض آلار و تغییر زاویه نازولبیال به طور مکرر گزارش شده است [۷].

از سوی دیگر، Guymon [۸] و Wolford [۹] و همکاران بیان می‌کنند که اصلاح و کنترل پهنای پایه‌های آلار در زمان جراحی بسیار آسان‌تر است، به جای اینکه بیمار برای تصحیح نیاز به جراحی مجدد پیدا کند. عرض قاعده آلار به چند دلیل افزایش می یابد:

- آزاد شدن پریوستوم.
- چسبندگی عضلات مجاور بینی.
- ادم، که باعث گسترش پایه های بینی می شود.
- تغییر فضایی استخوان پشتیبان به قاعده بینی در جهت فوقانی یا قدامی.

زمان پس از عمل لازم برای ارزیابی اثرات جراحی ارتوگناتیک بر روی بافت نرم مورد توافق نیست و نویسندگان مختلف ۴، ۶، ۱۰ و ۱۲ ماه را پیشنهاد کرده اند [۱۰].

در این مطالعه ما بیماران را ۶ ماه پس از جراحی بررسی نمودیم. Edler و همکاران [۱۰] بعد از اندازه گیری پهنای آلار ۳-۶ ماه و ۹-۱۲ ماه پس از جراحی (به ترتیب ۳/۴۷ و ۳/۴۸ سانتی متر) تفاوتی پیدا نکردند. همچنین در مطالعه ی Ritto و همکاران بیان شد که این زمان بسته به منطقه مورد ارزیابی متغیر است و ناحیه پایه آلار پس از ۴ ماه قابلیت ارزیابی را دارد.[۱۱]

در مطالعه ی مروری Sabri و همکاران ، مرور مطالعات نشان داد که گزارشات حاکی از افزایش عرض آلار در گروه های Advancement با و یا بدون Impaction میباشد.[۷] مطالعات مختلفی به بررسی کارآمدی cinch suture در جلوگیری از پهن شدن بیس آلار پرداخته اند که گروهی این روش را موثر و برخی بی اثر دانسته اند.

Jeong و همکاران [۱۲] معتقد بودند که Alar cinch suture در پیشگیری از پهن شدگی بیس آلار نتایج مثبتی دارد اما Khamashta و همکاران[۱۳] این روش را ناکارآمد دانستند. همچنین van Loon و همکارانش در مطالعه ی خود نشان دادند که هیچ تفاوتی در پهنا و حجم بینی بین بیمارانی که بخیه cinch suture در بیس آلار داشتند و بیمارانی که این بخیه را نداشتند مشاهده نشد. بعد از

عمل بینی پهن تر شد و حجم آن در هر دو گروه افزایش یافت.[۲] Stewart و همکارانش در مطالعه ای در لندن نشان دادند که استفاده از cinch suture در کاهش پهنای بینی که در اثر جراحی استئوتومی ایجاد شده است موثر بوده و این تاثیر در کوتاه مدت است.[۱۴]

از معایب سوچور کلاسیک میتوان به این مورد اشاره نمود که عدم انجام سیمتریک این سوچور به علت مشخص نبودن میزان بافت گرفته شده توسط فورسپس و همچنین عدم سیمتریک موقعیت ورتیکالی بافت گرفته شده توسط فورسپس میتواند باعث ایجاد دیسکرپنسی ورتیکالی شود.[۱۵]

در این مطالعه ما بیماران را در دو گروه cinch Reinsection و Classic cinch بررسی کردیم. در تحقیق ما پهنای interalar در هر دو گروه بطور معناداری افزایش یافت. تفاوت معنی داری از نظر مقدار تغییرات بین دو گروه وجود نداشت (P=۰/۸۸۳). و تفاوت قبل و بعد از درمان، در دو گروه درمانی نزدیک به هم بود. در مطالعه ی Rauso و همکاران تکنیک کلاسیک سینچ با تکنیک اصلاح شده برای جلوگیری از پهن شدن پایه بینی مقایسه شد و نتایج نشان داد که نتایج تکنیک اصلاح شده نسبت به بخیه کلاسیک پایدارتر بود. و پهن شدن پایه ی بینی در بیماران گروه کلاسیک، بیشتر از گروه اصلاح شده بود.[۶]

مطالعه Liu و همکاران نیز روش کلاسیک با روش های مدیفای شده شامل تکنیک Reinsection مقایسه شد و نتایج نشان داد بخیه سینچ اصلاح شده نسبت به کلاسیک در حفظ پهنای بیس آلار پس از استئوتومی LeFort I موثرتر است.[۱۶]

مطالعه ی Ritto و همکاران اثربخشی تکنیک جدید بخیه سینچ در مقایسه با بخیه سینچ کلاسیک توصیف شده توسط شندل و دلر در کتاب دکتر ویلیام بل ارزیابی شد. گروه ۱ یک بخیه سینچ extra oral اضافی و بیماران گروه ۲ بخیه کلاسیک داخل دهانی دریافت کردند.نتایج نشان داد که بخیه سینچ پایه آلار خارج دهانی در حفظ پهنای پایه آلار و آلار قبل از عمل در مقایسه با بخیه کلاسیک داخل دهانی بینی موثرتر بود [۱۱]. همچنین Betts و همکاران [۱۷] به صورت گذشته نگر گچ بینی ۳۲ بیمار را که تحت استئوتومی Le Fort I قرار گرفته بودند، مورد تجزیه و تحلیل قرار دادند که از این تعداد ۷ بیمار دارای بخیه سینچ آلار، ۲۷ نفر دارای V-Y vestibular closure، و ۶ بیمار دارای کانتورینگ Anterior nasal spine بودند.

گچ ها قبل از جراحی و ۱ سال بعد از جراحی ساخته شدند. نویسندگان میانگین افزایش عرض پایه آلار را ۹٪ و در بزرگترین عرض آلار ۷٪ یافتند. یک یافته جالب این بود که قاعده آلار بیمارانی که بخیه آلار سینچ دریافت کرده بودند بیشترین افزایش را داشت. به گفته این نویسندگان، تکنیک بخیه آلار سینچ باید با دقت اعمال شود، زیرا اگر به هدف اعلام شده خود نرسد ممکن است مضر باشد.

نتیجه گیری

نتایج مطالعه ی ما تفاوتی بین دو روش Reinsection و Classic cinch در میزان پهن شدن عرض آلار در طراحی های ارتوگناتیک ماگزیلا نشان نداد.

References:

1-Chen C-H, Lin C-H, Ko E-C. Effects of two alar base suture techniques suture techniques on nasolabial changes after bimaxillary orthognathic surgery in Taiwanese patients with class III malocclusions. International Journal of Oral and Maxillofacial Surgery. 2015;44(7):816-22.

2-Van Loon B, Verhamme L, Xi T, de Koning M, Bergé S, Maal T. Three-dimensional evaluation of the alar cinch suture after Le Fort I osteotomy. International Journal of Oral and Maxillofacial Surgery. 2016;45(10):1309-14.

3-Howley C, Ali N, Lee R, Cox S. Use of the alar base cinch suture in Le Fort I osteotomy: is it effective? The British journal of oral & maxillofacial surgery. 2011;49(2):127-30.

4-Fonseca RJ. Oral and Maxillofacial Surgery-Inkling Enhanced E-Book: 3-Volume Set: Elsevier Health Sciences; 2017.

5-Cheever D. Displacement of the upper jaw. Med Surg Rep Boston City Hosp. 1870;163.

6-Rauso R, Gherardini G, Santillo V, Biondi P, Santagata M, Tartaro G. Comparison of two techniques of cinch suturing to avoid widening of the base of the nose after Le Fort I osteotomy. British Journal of Oral and Maxillofacial Surgery. 2010;48(5):356-9.

7-Sabri H, Sarkarat F, Aghajani D. Review of Nasal Soft Tissue alterations in Class III Malocclusion patients following Lefort I Osteotomy. journal of research in dental sciences. 2021;18(4):302-10.

8-Guymon M, Crosby D, Wolford L. The alar base cinch suture to control nasal width in maxillary osteotomies. The International journal of adult orthodontics and orthognathic surgery. 198۹۵.-۸۹:(۲)۳;۸

9-Wolford L. LIP-NASAL AESTHETICS FOLLOWING LE FORT-I OSTEOTOMY-DISCUSSION. Plastic and reconstructive surgery. 1988;81(2):180-2.

10-Edler R, Wertheim D, Greenhill D, Jaisinghani A. Quantitative use of photography in orthognathic outcome assessment. British Journal of Oral and Maxillofacial Surgery. 2011;49(2):121-6.

11-Ritto FG, Medeiros PJ, de Moraes M, Ribeiro DPB. Comparative analysis of two different alar base sutures after Le Fort I osteotomy: randomized double-blind controlled trial. Oral Surgery, Oral Medicine, Oral Pathology, Oral Radiology, and Endodontology. 2011;111(2):181-9.

.

12-Jeong H-I, Lee H-S, Jung Y-S, Park H-S, Jung H-D. Nasal soft tissue change following bimaxillary orthognathic surgery. Journal of Craniofacial Surgery. 2017;28(7):e605-e8.

13-Khamashta-Ledezma L, Naini FB. Prospective assessment of maxillary advancement effects: maxillary incisor exposure, and upper lip and nasal changes. American Journal of Orthodontics and Dentofacial Orthopedics. 2015;147(4):454-6٤.

14-Stewart A, Edler R. Efficacy and stability of the alar base cinch suture. British Journal of Oral and Maxillofacial Surgery. 2011;49(8):623-6.

15-Momeni M, Mortazavi SM. Photographic Changes in the Alar Base Width in Using Modified Alar Cinch Technique Following Lefort I Osteotomy: A Narrative Review.

16-Liu X, Zhu S, Hu J. Modified versus classic alar base sutures after LeFort I osteotomy: a systematic review. Oral Surgery, Oral Medicine, Oral Pathology and Oral Radiology. 2014;117(1):37-44.

17-Betts NJ, Vig K, Vig P, Spalding P, Fonseca R. Changes in the nasal and labial soft tissues after surgical repositioning of the maxilla. The International journal of adult orthodontics and orthognathic surgery. 1993;8(1):7-23.