

## ارزیابی تراکم عروق خونی کوچک با استفاده از مارکر CD34 در کارسینوم سلول سنگفرشی سر و گردن

دکتر علی کریمخانی<sup>۱</sup> دکتر سیمین سامانی<sup>۲</sup> دکتر مهرانز علی خاصی<sup>۳</sup> دکتر آزاده زینب تی تی دژ<sup>۳</sup> دکتر فائزه آزموده<sup>۳#</sup>

۱- استادیار دندانپزشکی کودکان، دانشکده دندانپزشکی، دانشگاه علوم پزشکی قزوین

۲- استادیار پاتولوژی، دانشگاه علوم پزشکی قزوین

۳- استادیار پاتولوژی فک و صورت، دانشکده دندانپزشکی، دانشگاه علوم پزشکی قزوین

### خلاصه:

**سابقه و هدف:** آنژیوژنز در رشد و گسترش تومورهای بدخیم و همچنین مشی تومورنقش محوری دارد. با توجه به اینکه کارسینوم سلول سنگفرشی سر و گردن (SCC) شایعترین بدخیمی حفره دهان است، مطالعه نقش آنژیوژنز در تعیین مشی SCC از اهمیت بسزایی برخوردار است. هدف از این مطالعه بررسی رابطه بین تراکم عروقی خونی کوچک (MVD) با فاکتورهای دموگرافیک بیماران درجه تمایز این تومور بود.

**مواد و روش ها:** در این مطالعه توصیفی، تحلیلی تعداد ۲۲ بلوک کارسینوم سلول سنگفرشی سر و گردن از آرشیو بخش آسیب شناسی دهان، فک و صورت دانشکده دندانپزشکی قزوین استخراج شد و grading لامهای هماتوکسیلین و اتوزین آنها طبق طبقه بندی Broder توسط پاتولوژیست انجام شد. بلوکها به روش ایمنوهیستوشیمی با آنتی بادی CD34 رنگ آمیزی شدند. در هر نمونه، سه ناحیه با رنگ پذیری شدید انتخاب و میانگین MVD انجام شد. شمارش و محاسبه شد. آنالیز آماری داده ها با Anova و T Student با سطح معنی داری ۰/۰۵ انجام شد.

**یافته ها:** میزان تراکم عروقی در انواع Well diff SCC برابر با ۳۲/۶۶±۷/۴ و در انواع Moderate -Poor diff برابر با ۴۳/۲±۷/۱ بود (P=۰/۰۳) فاکتورهای دموگرافیک بیماران ارتباط معنی داری با میزان تراکم عروقی نشان ندادند. (P>۰/۰۵) نتیجه گیری: به نظر می رسد با کاهش میزان تمایز در SCC سر و گردن تراکم عروقی کوچک افزایش می یابد. کلمات کلیدی: نشانگر CD34، ایمنوهیستوشیمی، grade، اسکواموس سل کارسینوما، آنژیوژنز

وصول مقاله: ۹۷/۲/۲۶ اصلاح نهایی: ۹۷/۶/۲۶ پذیرش مقاله: ۹۷/۶/۲۶

### مقدمه:

به عروق لنفاوی ناحیه ای به عنوان یک فاکتور تضعیف کننده پیش آگهی باشد که به واسطه میانگین تعداد عروق رنگ پذیرفته (MVD) توسط آنتی بادی نشانگر سلولهای اندوتلیالی مشخص می شود. (۱-۴)

با این وجود نتایج بدست آمده از مطالعات موجود تفاوتهایی را در زمینه ارتباط بین آنژیوژنز و فاکتورهای کلینیکوپاتولوژیک و مشی سرطانها نشان میدهد و اسکواموس سل کارسینوما رنگ آمیزی سر و گردن (OSCC) نیز از این امر مستثنی نیست. (۱۱-۱۷)

CD34 گلیکوپروتئین غشایی گلیکوزیلات تیپ I از خانواده سیالوموسین با وزن ملکولی ۱۲۰-۱۰۵ kDs است. (۱۸) آنتی

تشکیل عروق خونی مانند آنچه در شرایط فیزیولوژیک دریافت رخ میدهد در رشد و گسترش سلولهای تومورال و سرطانی نقش مهمی ایفا می کند به گونه ای که رشد توده تومورال بدون حضور و تشکیل عروق خونی بیش از ۱ تا ۲ میلیمتر امکانپذیر نیست. (۱)

برای نخستین بار Algire و سپس Folkman مطالعاتی در زمینه تشکیل عروق خونی در داخل تومور انجام دادند و تاثیر این فرآیند را بر رشد تومور بررسی کردند. (۳-۱)

آنژیوژنز در بسیاری از سرطانها می تواند تعیین کننده مشی تومور و مرتبط با عوامل تضعیف پیش آگهی از جمله متاستاز

قرار داده شد. در مرحله بعد نمونه ها در xylene پارافین زدایی و در درجات مختلف اتانول دهیدراته شدند. سپس جهت مهار پراکسیداز داخلی نمونه ها در متانول حاوی هیدروژن پراکساید ۳٪ برای ۱۵ دقیقه قرار گرفته و با Phosphate buffered salin (PBS) شستشو داده شدند. برای غیرفعال کردن اپیتوپهای باقیمانده در بافت از حرارت ماکروویو استفاده شد و سپس آنتی بادی منوکلونال CD34 غلظت ۱:۵۰، (ساخت شرکت DAKO دانمارک) به مدت ۳۰ دقیقه بر روی بافت قرار گرفت.

مقاطع بافت به مدت یکساعت با PBS انکوبه شدند و بعد از آن از سیستم Streptavidin-biotin-peroxidase استفاده شد. برای رنگ گرفتن سلولها، مقاطع بافتی، مجاور محلول DiaminobenzidineHydrochloride (DAB) قرار گرفتند. پس از این مرحله نمونه ها با هماتوکسیلین Harris به عنوان counterstain رنگ آمیزی و سپس آبگیری شده و لامل بر روی اسلایدها قرار داده شد. در رنگ آمیزی حاصله هسته و سیتوپلاسم سلولهای اندوتلیال به رنگ قهوه ای درآمدند.

شمارش و ارزیابی عروق با استفاده از روش vanweidner Hoef انجام شد.<sup>(۱۷،۱۴)</sup> از لام رنگ آمیزی شده فاقد آنتی بادی نیز به عنوان کنترل منفی و از لنفوم به عنوان کنترل مثبت استفاده شد. جهت بررسی اسلایدها نواحی با رنگ پذیری شدید انتخاب شدند و ابتدا با بزرگنمایی ۱۰۰ میکروسکوپ نوری Nikom (ساخت ژاپن) سه ناحیه که واجد بیشترین رنگ پذیری بودند انتخاب شدند و سپس در هر یک از این نواحی شمارش عروق با بزرگنمایی ۴۰۰ انجام شد. سپس میانگین عروق شمارش شده در این سه ناحیه به عنوان MVD در آنالیزهای آماری مورد استفاده قرار گرفت و رابطه MVD با فاکتورهای دموگرافیک سن، جنس، محل تومور و درجه تمایز میکروسکوپی (grading) مورد ارزیابی قرار گرفت.

بادی Anti-CD34 به سیالوپروتئین غشایی متصل می شود و قادر به مشخص کردن سلولهای اندوتلیالی از حالت پیش ساز تا تمایز یافته است.<sup>(۱۹،۳)</sup>

با توجه به اهمیت نقش آنژیوژنز در تعیین مشی سرطان در ارگانهای مختلف و نتایج متفاوت حاصله و نیز محدود بودن مطالعات در این زمینه بر روی SCC ناحیه سر و گردن نیاز به مطالعه بیشتری در این مبحث احساس می شود تا شاید مشی درمان سرطان اولیه تعیین گردد.

هدف از مطالعه حاضر محاسبه میانگین تراکم عروق خونی کوچک (MVD) در SCC سر و گردن با استفاده از تظاهر آنتی بادی CD34 و رابطه آن با فاکتورهای دموگرافیک سن، جنس، محل تومور و درجه تمایز تومور بود.

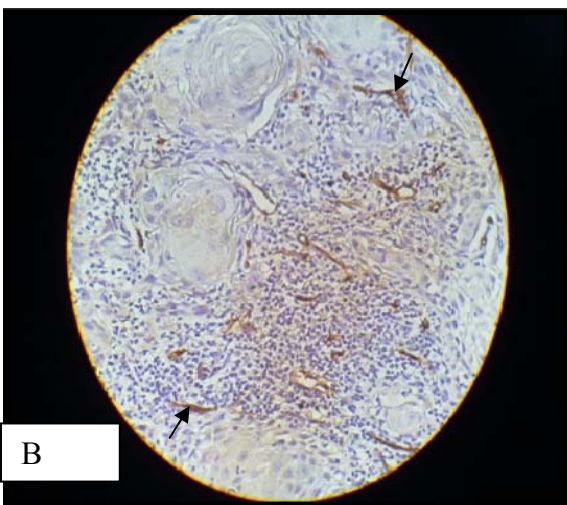
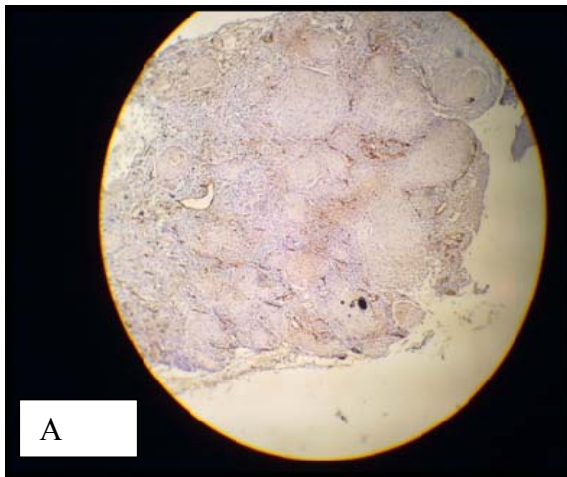
#### مواد و روش ها

تحقیق به صورت توصیفی و تحلیلی روی بلوکهای پارافینه بایگانی شده در بخش آسیب شناسی دهان، فک و صورت دانشکده دندانپزشکی دانشگاه علوم پزشکی قزوین انجام شد. برای این کار تمام پرونده ها استخراج و بلوکهای پارافینه و لامهای هماتوکسیلین و ائوزین مربوط به بافتهای بیماران از این بخش انتخاب و توسط ۲ پاتولوژیست مورد باز بینی مجدد قرار گرفته و پس از تایید وجود بافت مورد نیاز، وارد مطالعه شد. معیارهای ورود به تحقیق شامل پرونده های دارای تشخیص قطعی پاتولوژی SCC سر و گردن بودند. نمونه ها دارای سابقه و پرونده کامل و نیز داشتن بافت کافی در بلوکهای پارافینه بودند. نمونه هایی که بافت آنها کافی نبوده و استفاده از آنها نیز از نظر اخلاقی صحیح نبود، از تحقیق خارج شدند.

Grading نمونه های مورد مطالعه با استفاده از طبقه بندی Broder<sup>(۲۰)</sup> انجام شد و در نهایت از بلوکها مقاطعی تهیه و توسط نشانگر ایمنوهیستوشیمی (CD34) بررسی شدند.

ایمنوهیستوشیمی با استفاده از روش Streptavidin-biotin Complex انجام گرفت. ابتدا برشهای ۴ میکرونی از بلوکهای پارافینی تهیه و روی اسلایدهای پوشیده از POLY-L-Lysin

از نظر توزیع فراوانی به تفکیک درجه تمایز میکروسکوپی (grade)، ۵۴/۵٪ موارد، درجه تمایز خوب (Well diff) و ۴۵/۵٪ موارد درجه تمایز متوسط تا ضعیف (moderate to poor grade) داشتند. میانگین عروق خونی رنگ پذیرفته در ۳ فیلد شمارش شده در داخل تومور، به صورت میانگین MVD محاسبه شد (شکل ۱).



شکل - رنگ پذیری عروق خونی داخل تومور با آنتی بادی CD34

A = بزرگنمایی ۱۰۰

B = بزرگنمایی ۴۰۰

محاسبات آماری با استفاده از نرم افزار SPSS نسخه ۱۸ انجام شد. آزمون‌ها به کار رفته تحلیل یافته‌ها، ANOVA, Student T و ضریب همبستگی پیرسون بودند و در تمامی موارد  $P < 0.05$  به عنوان سطح معناداری در نظر گرفته شد.

#### یافته‌ها:

در مجموع ۲۲ بلوک پارافینه SCC سر و گردن مورد بررسی قرار گرفتند. از این تعداد ۵۴/۵ درصد (۱۲ مورد از ۲۲ مورد) زن و ۴۵/۵ درصد (۱۰ مورد از ۲۲ مورد) مرد بودند که از نظر جنسی تعداد مبتلایان تقریباً مشابه بود. از نظر توزیع مکانی بیشترین موارد SCC در زبان گزارش شد (۴۵/۵ درصد). مخاط باکال و استخوان آلوئولار با درصد فراوانی ۲۲/۷ در رتبه‌های بعدی قرار گرفتند و کف دهان و لب با درصد فراوانی ۴/۵، کمترین فراوانی را به خود اختصاص داد. از نظر توزیع سنی همانطور که جدول ۱ نشان می‌دهد بیشترین مبتلایان متعلق به رده سنی ۷۰ تا ۸۰ سال بود و کمترین تعداد به رده سنی ۶۰ تا ۷۰ سال تعلق داشت. میانگین سنی مبتلایان ۶۱/۲ و انحراف معیار ۱۷ بود.

جدول ۱- توزیع فراوانی نسبی نمونه‌های مورد بررسی به تفکیک

سن

سن	تعداد	درصد
کمتر از ۴۰ سال	۳	۱۴
۴۰-۵۰	۴	۱۸
۵۰-۶۰	۳	۱۴
۶۰-۷۰	۱	۵
۷۰-۸۰	۹	۴۰
بالای ۸۰ سال	۴	۹

واکنش خفیفی نشان میدهد و به ندرت expression قوی را نمایان می‌سازد. برتری CD34 نسبت به CD31 عدم شکست در رنگ پذیری است و غالباً دارای expression بالایی می‌باشد. (۲۴)

در مطالعه ما هیچ ارتباط معناداری بین CD34 و عوامل دموگرافیک بیماران شامل سن، جنس و محل تومور یافت نشد اما ارتباط بین درجه تمایز میکروسکوپی تومور و نشانگر CD34 معنادار بود به طوری که با کاهش میزان تمایز تومور، نشانگر CD34 افزایش یافت.

در مطالعه Ascani و همکاران، ارتباط معنی داری بین سن، جنس، سایز و محل تومور با MVD یافت نشد اما بین grading و نشانگر CD34 ارتباط معنی داری وجود داشت به طوری که با افزایش CD34 میزان تمایز تومور کاهش یافته بود. (۲۲)

نتایج این مطالعه کاملاً مشابه یافته‌های ما بود، با این تفاوت که در این مطالعه ارتباط بین سایز تومور و MVD نیز سنجیده شده بود. با توجه به اینکه تعداد نمونه‌ها در مطالعه Ascani، حدوداً سه برابر نمونه‌های مطالعه حاضر است، این مطلب میتواند تاییدی بر صحت نتایج بدست آمده باشد. یعنی در مطالعه ایشان نیز ارتباط معنی داری بین سن و جنس و محل وقوع و میزان تراکم عروقی تومور گزارش شد.

در مطالعه Stinga و همکاران ارتباط معنی داری بین سایز تومور، درگیری لنف نوده‌ها و درجه تمایز هیستولوژیکی با MVD وجود داشت، به طوری که با افزایش grading و کاهش درجه تمایز، MVD افزایش پیدا کرده بود. (۲۵)

بنابراین نتایج این مطالعه از نظر افزایش MVD با افزایش grading مشابه یافته‌های ما بود، با این تفاوت که از نشانگر CD105 استفاده شده بود.

با توجه به اینکه طبق تعریف grading، هرچه تمایز سلولهای تومورال کمتر باشد، grade هیستولوژی آن بالاتر است، یکی از دلایل احتمالی افزایش آنژیوژنز در grade بالای SCC را میتوان چنین در نظر گرفت که با کاهش تمایز سلولها احتمالاً موتاسیونهای

جدول ۲- بررسی رابطه میانگین بروز CD34 با grade در افراد مورد مطالعه

P	میانگین $\pm$ SD	درجه تمایز میکروسکوپی
۰/۰۰۳	۳۲/۶۶ $\pm$ ۷/۴	Well diff (خوب تمایز یافته)
	۴۳/۲ $\pm$ ۷/۱	Moderate-poor diff (تمایز متوسط تا ضعیف)

جدول ۳- بررسی رابطه فاکتورهای دموگرافیک (سن، جنس، محل) نمونه‌های مورد مطالعه grade با

P	فاکتور دموگرافیک
۰/۵۳۴	محل
۰/۴۴۴	جنس
۰/۱۷۶	سن

#### بحث:

آنژیوژنز مهمترین و شناخته شده ترین پاسخی است که در میزان توسط تومورهای مختلف القا می‌شود. (۲۱)

کارسینوم سلول سنگفرشی جزو ده تومور شایع و شایعترین بدخیمی حفره دهان است. (۲۲)، با توجه به اهمیت مطالعه نقش آنژیوژنز در تعیین مشی SCC و ارتباط آن با فاکتورهای کلینیکوپاتولوژیک مثل متاستاز، مرحله بالینی تومور، درجه تمایز میکروسکوپی و میزان بقا مطالعات مختلفی توسط محققین در این زمینه انجام شده است. (۳ و ۴ و ۱۶)

در این مطالعه به منظور بررسی آنژیوژنز در SCC سر و گردن از نشانگر CD34 جهت بررسی MVD استفاده شد.

بررسی تراکم عروقی (MVD)، از روشهای کمی تعیین آنژیوژنز تومورها می‌باشد. (۲۳)

برتری CD31 نسبت به فاکتور VIII این است که در عروق نابالغ نیز حضور دارد ولی CD31 با فیبروبلاستها و برخی پلاسماسلها

نشان دهند، زیرا این قضیه مستقیماً مربوط به استروما بوده و به سلولهای توموری که از لحاظ ژنتیکی ناپایدار هستند، ارتباطی ندارد<sup>(۳۰، ۳۱)</sup>

روشهای مهار آنژیوژنز که به هدف تداخل با این فرآیند مهم جهت گیری نموده اند، مسیر امیدوارکننده‌ای برای درمان بیماریهای وابسته به آنژیوژنز محسوب می‌گردند.<sup>(۳۰)</sup>

### نتیجه گیری:

به نظر می‌رسد با کاهش میزان تمایز در SCC سر و گردن تراکم عروق خونی کوچک افزایش می‌یابد.

ژنتیکی در داخل سلول تجمع بیشتری پیدا می‌کند و در رابطه با آنژیوژنز این موتاسیون‌ها می‌توانند به نحوی عمل کنند که ملکولها و گیرنده های antiangiogenic را غیرفعال و Proangiogenic را فعال نماید.<sup>(۲۶)</sup>

Eshghyar و همکاران، ۴۰ نمونه SCC زبان را به روش IHC با استفاده از نشانگر CD34 بررسی نمودند. Grading نمونه های مورد مطالعه با استفاده از طبقه بندی Broder انجام شد. بنابراین نتایج این مطالعه بروز بالای نشانگر CD34 در ناحیه داخل وحاشیه تومور، با بروز متاستاز به غدد لنفاوی گردنی رابطه معناداری داشت.<sup>(۲۷)</sup> در مطالعه Astekar و همکاران که با استفاده از آنتی بادی پلی کلونال Anti-VEGF و نشانگر CD34 انجام شد، MVD با پیشرفت بیماری افزایش میافت و به طور معنی داری در SCC دهان نسبت به اپیتلیوم دیسپلازی شده و مخاط نرمال بروز بالاتری داشت. میزان MVD با درجه تمایز SCC رابطه مستقیم داشت و با افزایش grade میانگین MVD کاهش می‌یافت.<sup>(۲۸)</sup> نتایج این مطالعه از این نظر که با افزایش تاز تومور، MVD افزایش میافت، کاملاً در تضاد با یافته های ما بود. علل متعددی میتواند منشا اختلاف در نتایج بدست آمده باشد از آن جمله استفاده از آنتی بادی های مختلف به عنوان نشانگر سلولهای اندوتلیالی، استفاده از تکنیک های متفاوت جهت شمارش عروق و وجود عوامل غیر آنژیوژنیک قابل ذکر است.

با توجه به اینکه امروزه افزایش مقاومت سرطانیها نسبت به درمانهای رایج، مسأله دردسرسازی شده است تلاشها برای کشف و شناسایی عوامل ضد سرطانی جدید که موجب افزایش میزان حساسیت سلولهای سرطانی گردند، روبه افزایش است. مقاومت سلولهای سرطانی نسبت به داروهای شیمیایی منجر به کاهش سطح پاسخ این سلولها نسبت به دارو و در نتیجه شکست اقدامات درمانی میگردد. بنابراین، تحقیق و توسعه داروهای مؤثر تر و با اثرات جانبی کمتر از اهمیت فزاینده ای برخوردار است.<sup>(۲۹)</sup>

استراتژی مهاررگزایی از این لحاظ اهمیت دارد که ممکن است سلولهای سرطانی، مقاومت کمتری نسبت به درمان با این روش

**References:**

- 1-Folkman J. Role of angiogenesis in tumor growth and metastasis. *Semin Oncol* 2002; 29(6):15-8
- 2-Folkman J. Tumor angiogenesis: therapeutic implications. *N Engl J Med* 1971; 285(2): 1182-6.
- 3-Nagatsuka H, Hibi K, Gunduz M, et al .Various immunostaining patterns of CD31 ,CD34 and endoglin and their relationship with lymph node metastasis in oral squamous cell carcinoma. *J Oral Pathol Med* 2005;34(2):70-6.
- 4-Rajabi M, Mousa SA. The Role of Angiogenesis in Cancer Treatment. *Biomedicines* 2017; 5(2):34.
- 5- Kukreja I, Kapoor P, Deshmukh R, Kulkarni V. VEGF and CD 34: A correlation between tumor angiogenesis and microvessel density-an immunohistochemical study. *J Oral Maxillofac Pathol* 2013;17(3):367-73.
- 6-Nishida N, Yano H, Nishida T, Kamura T, Kojiro M. Angiogenesis in Cancer. *Vasc Health Risk Manag* 2006; 2(3):213-219.
- 7-Weidner N, Carroll PR, Flax J, Blumenfeld W, Folkman J. Tumor angiogenesis with metastasis in invasive prostate carcinoma. *Am J Pathol* 1993; 143(2): 401-9
- 8- Wiggins DL, Granai CO, Steinhoff MM, Calabresi P. Tumor angiogenesis as a prognostic factor in cervical carcinoma. *Gynecol Oncol* 1995; 56(3): 353-6.
- 9-Abulafia O, Triest WE, Sherer DM. Angiogenesis in primary and metastatic epithelial ovarian carcinoma. *Am J Obstet Gynecol* 1997; 177(3):541-7.
- 10-Abulafia O, Triest WE, Sherer DM ,Hansen CC, Ghezzi F. Angiogenesis in endometrial hyperplasia and stage I endometrial carcinoma. *Obstet Gynecol* 1995; 86:479-85 .
- 11-Barnhill RL, Busam KJ, Berwick M, Blessing K, Cochran AJ, Elder DE. Tumour vascularity is not a prognostic factor for cutaneous melanoma. *Lancet* 1994; 344: 1237-8.
- 12-Bossi P, Viale G, Lee AK, Alfano R, Coggi G, Bosari S. Angiogenesis in colorectal tumors: microvessel quantitation in adenomas and carcinomas with clinicopathological correlations. *Cancer Res* 1995; 55(21): 5049-53.
- 13- Macluskey M, Chandrachud LM, Pazouki S, Green M, Chisholm DM, Ogden GR,etal, Apoptosis, proliferation, and angiogenesis in oral tissues. Possible relevance to tumour progression. *J Pathol* 2000;191: 368-75.
- 14- Elpek GO, Gelen T, Aksoy NH, Erdoğan A, Dertsiz L, Demircan A, et al. The prognostic relevance of angiogenesis and mast cells in squamous cell carcinoma of the oesophagus. *J Clin Pathol* 2001; 54: 940-4.
- 15- Medetoglu B, Gunluoglu M Z, Demir A, Melek H, Buyukpinarbasili N, Fener N, etal. Tumor angiogenesis in predicting the survival of patients with stage I lung cancer. *J Thorac Cardiovasc Surg* 2010;140(5):996-1000
- 16- Tahan SR, Stein AL. Angiogenesis in invasive squamous cell carcinoma of the lip: tumor vascularity is not an indicator of metastatic risk. *J Cutan Pathol* 1995; 22(3): 236-40.
- 17-Moriyama M, Kumagai S, Kawashiri S, Kojima K, Kakihara K, Yamamoto E,et al. Immunohistochemical study of tumour angiogenesis in oral squamous cell carcinoma. *Oral Oncol* 1997; 33(5): 369-74.
- 18-Inda AM, Andrini LB, García MN, García AL, Fernández Blanco A, Furnus CC,etal. Evaluation of angiogenesis with the expression of VEGF and CD34 in human non-small cell lung cancer. *J Exp Clin Cancer Res* 2007; 26(3):375-8
- 19-Asahara T, Masuda H, Takahashi T, Kalka C, Pastore C, Silver M ,et al. Bone marrow origin of endothelial progenitor cells responsible for postnatal vasculogenesis in physiological and Pathological neovascularization. *Circ Res* 1999; 85(3): 221-8.
- 20- Akhter M, Hossain S, Rahman QB, Molla MR. A study histological grading of oral squamous cell carcinoma and co-relationship with regional metastasis. *J Oral Maxillofac Pathol* 2011; 15(2): 168-76.
- 21-De Wever O, Mareel M. Role of tissue stroma in cancer cell invasion. *J pathol* 2003 ;200(4):429-47.
- 22-Ascani G, Balercia P, Messi M, Lupi L, Goteri G, Filosa et al. Angiogenesis in oral squamous cell carcinoma. *Acta Otorhinolaryngol Ital* 2005; 25(1):13-17.
- 23-Sharma S, Sharma MC, Sarker C. Morphology angiogenesis in human cancer. a concept overview, histoprognostic perspective and significance neoangiogenesis . *histopathology* 2005;46(5):481-9.
- 24-Uzzan B, Nicolas P, Cucherat M, Perret GY. I. Microvessel density as a prognostic factor in women with breast cancer: a systematic review of literature and meta-analysis . *cancer Res* 2004;64(9):2941-55.
- 25- Stinga A.C, Margaritescu C, Stepan A.E, Microvessels density in squamous cell carcinoma of the oral lip. *Anales societati Nationale de Biologie Celulara* 2009; Vol14 Issue 2:174-79.
- 26-Carmeliet P, Jain RK. Angiogenesis in cancer and other disease. *Nature* 2000 ;407:249-57.
- 27- Eshghyar N, Motahary P, Rahrotaban S. Evaluation of microvascular density by CD34 in squamous cell carcinoma of the tongue and its relationship with cervical lymph node metastasis. *jdm* 2008; 21 (4) :233-41
- 28-Astekar M, Joshi A, Ramesh G, Metgud R. Expression of vascular endothelial growth factor and Microvessel density in oral tumorigenesis. *J oral maxillofac pathol*, 2012;16:22-6 .
- 29-Kummalu T. Molecular Mechanism of Herbs in Human Lung Cancer Cells. *J Med Assoc Thai* 2005; 88(11): 1725-34.
- 30-Boehm T, Folkman J, Browder T, O'Reilly MS. Antiangiogenic therapy of experimental cancer does not induce acquired drug resistance. *Nature* 1997; 390: 404-7.
- 31-Evaluation of Microvasculature by CD34 Expression in Esophagus and oral squamous cell carcinoma. *F Shahsavari, S Farhadi , D Sadri , Jof Contemp Dent Practice* 2015, 16(6):458-62.