

## مقایسه تاثیر غشاء پلی تترافلورواتیلن متراکم با پیوند آزاد لثه بر میزان حفظ و استخوان سازی ساکت دندانانی (بررسی بالینی و میکروسکوپی)

دکتر سعید سادات منصور<sup>۱</sup>، دکتر دنیا صدی<sup>۲</sup>، دکتر نوید غلامعلی پور<sup>۳</sup>، دکتر محمدرضا دل آرام نیکو<sup>۴</sup>

۱- دانشیار بخش پرپودنتیکس، دانشگاه آزاد اسلامی واحد دندانپزشکی تهران

۲- دانشیار بخش آسیب شناسی فک و دهان دانشگاه آزاد اسلامی واحد دندانپزشکی تهران

۳- پروپودنتیست

۴- دستیار تخصصی بخش پرپودنتیکس، دانشگاه آزاد اسلامی واحد دندانپزشکی تهران

### خلاصه:

**سابقه و هدف:** کاهش حجم ریح آلوئول پس از خارج کردن دندان باعث مشکلات فراوان در زیبایی، عملکرد و جاگذاری ایمپلنت‌های دندانانی و موفقیت درمان می‌شود این مشکلات را می‌توان با انجام مراحل حفظ ریح آلوئول به حداقل رسانید. هدف از این مطالعه مقایسه تاثیر پلی تترافلورواتیلن متراکم (dPTFE) به عنوان یک غشاء سنتتیک با پیوند آزاد لثه اتوژن (FGG) به عنوان یک غشاء بیولوژیک به همراه آلوگراف استخوانی دمنیرایزه منجمد بر حفظ ساکت دندانانی در نمونه‌های انسانی می‌باشد.

**مواد و روش‌ها:** مطالعه با طراحی کارآزمایی بالینی تصادفی یکسوکور روی ۲۰ فرد سالم غیر سیگاری که جهت درمان ایمپلنت دارای شرایط ورود به مطالعه بودند، انجام شد. بیماران به صورت تصادفی در دو گروه (dPTFE) و (FGG) قرار گرفتند. عرض و ارتفاع ریح آلوئول بلافاصله پس از کشیدن دندان و ۴ ماه بعد در زمان قرار دادن ایمپلنت اندازه‌گیری شدند. بررسی هیستولوژیک نمونه‌های استخوان به دست آمده در زمان قرار دادن ایمپلنت از نظر استخوان زنده، غیر زنده، تراپکولر، آمورف و تعداد استئوبلاست توسط میکروسکوپ نوری انجام شد. تغییرات شاخص‌های دو گروه با استفاده از آزمون T-Test و داخل هر گروه با آزمون Paired-T-Test مورد قضاوت قرار گرفت.

**یافته‌ها:** عرض ریح آلوئول در گروه dPTFE در ابتدا  $1/41 \pm 8/31$  میلی متر و در زمان قرار دادن ایمپلنت  $1/86 \pm 5/30$  میلی متر بود که تغییرات از نظر آماری معنی دار بود ( $P = 0/006$ ) و در گروه FGG در ابتدا  $1/54 \pm 7/63$  میلی متر و در زمان قرار دادن ایمپلنت  $1/87 \pm 4/88$  میلی متر بود ( $P = 0/000$ ) میزان کاهش عرض ریح آلوئول در گروه dPTFE بیشتر از گروه FGG بود اما این تفاوت از نظر آماری معنی دار نبود ( $P = 0/6$ ) میزان تحلیل استخوان و میزان استخوان سازی در هر گروه مشابه بود و از لحاظ آماری اختلاف معنی‌داری دیده نشد، به ترتیب ( $P = 0/2$ ) و ( $P = 0/3$ ).

**نتیجه‌گیری:** به نظر می‌رسد کاربرد dPTFE و FGG در حفظ و استخوان سازی ساکت دندانانی در پیگیری ۴ ماهه، اثرات مشابهی دارند.

**کلید واژه‌ها:** ساکت دندانانی، پوشش آلوگراف، تحلیل استخوانی آلوئول، تقویت ریح آلوئول، PTFE

وصول مقاله: ۹۱/۷/۱۷ اصلاح نهایی: ۹۱/۹/۱۸ پذیرش مقاله: ۹۱/۱۰/۳۰

### مقدمه:

فراوان در زیبایی، عملکرد و قرار دادن ایمپلنت‌های دندانانی می‌شود.<sup>(۳)</sup> مطالعات کنترل شده کلینیکی میزان تحلیل افقی استخوان آلوئول طی سال اول متعاقب کشیدن آتروماتیک دندان را به طور میانگین از حداقل ۵ تا ۷ میلی‌متر گزارش کرده‌اند.<sup>(۳،۴)</sup> از دست رفتن استخوان متعاقب کشیدن دندان در

تحلیل استخوان آلوئول از پیامدهای اجتناب ناپذیری است که پس از خارج کردن دندان اتفاق می‌افتد تغییر شکل و تحلیل کرسر آلوئول می‌تواند منجر به ایجاد دفورمیتی به خصوص در سمت باکال گردد.<sup>(۱)</sup> باریک شدن ریح آلوئول باعث مشکلات

# نویسنده مسئول مکاتبات: دکتر سعید سادات منصور، دانشیار بخش پرپودنتیکس، خیابان پاسداران نیستان دهم، پلاک ۴، دانشکده دندانپزشکی دانشگاه آزاد اسلامی، تلفن: ۲۲۵۶۴۵۷۱-۳

پست الکترونیک: drsaeed\_sadatmansouri@yahoo.com

و اینکه اکثرا بر روی مدل‌های حیوانی انجام شده است لذا این تحقیق با هدف مقایسه تاثیر dPTFE به عنوان یک غشاء سنتتیک با پیوند آزاد لثه اتوزن به عنوان یک غشاء بیولوژیک به همراه Partial DFDBA بر حفظ ساکت دندان در مراجعین به بخش پرپودانتیکس دانشگاه آزاد اسلامی واحد دندان پزشکی در سال ۹۱ - ۱۳۹۰ انجام پذیرفت.

### مواد و روش‌ها:

این مطالعه با طراحی کارآزمایی بالینی تصادفی یکسو کور انجام شد.

تعداد ۲۰ نفر از بیماران مراجعه کننده که دارای اندیکاسیون قرارداد ایمپلنت در ناحیه قدامی و پرمولر ماگزایلا بودند، پس از اعلام رضایت وارد تحقیق شدند. تعداد نمونه‌ها بر حسب مقالات مشابه انتخاب شدند. (۳،۱۱) نمونه‌ها در صورت دارا بودن بیماری سیستمیک دارای تظاهرات استخوانی، دیابت، بارداری، سابقه اشعه درمانی، مصرف استروئیدها، مصرف داروهای غیر از داروهای در نظر گرفته شده در مطالعه، آلرژی شناخته شده نسبت به مواد مورد استفاده در مطالعه و نیاز به پروفیلاکسی آنتی بیوتیک از تحقیق خارج شدند.

اقدامات لازم قبل از جراحی شامل آموزش بهداشت دهان به روش Modified Bass، آموزش نحوه استفاده از نخ دندان، جرمگیری و صاف نمودن سطح ریشه با قلم‌های دستی و وسایل اولتراسونیک بود. بیماران باید دارای شاخص کنترل پلاک کمتر از ۲۰ درصد در سیستم Oleary بودند. (۲۱)

مراحل تشخیصی شامل رادیوگرافی پری اپیکال، قالبگیری با آلژینات، تهیه کست تشخیصی و معاینه کلینیکی برای ارزیابی محل کشیدن دندان، انجام شد. پس از تهیه کست تشخیصی، استنت اکریلی به عنوان مرجعی ثابت برای اندازه‌گیری ساخته شد به گونه‌ای که حداقل یک دندان از هر سمت ناحیه مورد نظر را پوشاند. (۱۱)

به منظور پروفیلاکسی یک ساعت قبل از کشیدن دندان به بیمار یک گرم آموکسی سیلین خوراکی تجویز شد. بیماران بلافاصله قبل از جراحی از دهانشویه کلرهگزیدین ۰/۲ درصد

۶ ماه اول بسیار سریع اتفاق می‌افتد که تا ۴۰ درصد ارتفاع و تا ۶۰ درصد عرض استخوان آلئوئول می‌تواند در این مدت از دست برود. (۵)

این مشکلات را می‌توان با انجام مراحل حفظ ریج در ساکت دندان خارج شده به حداقل رسانید. بهترین زمان جهت حفظ ریج آلئوئول، به هنگام خارج کردن دندان است. (۶) روش‌های موجود جهت حفظ ریج شامل استفاده از مواد اتوزن، آلوزن، زنون، آلویلاست، با یا بدون قرار دادن غشاءهای قابل جذب و غیر قابل جذب می‌باشد. (۷-۱۱) هر کدام از این مواد پیوندی مزایا و معایب خاص خود را دارند. مواد اتوزن دارای معایبی همچون لزوم جراحی در بخش دهنده و محدودیت حجم استخوان می‌باشند. (۱۲) آلوگرافت‌ها نیز به شکل مینرالیزه یا دمینرالیزه مورد استفاده قرار گرفته‌اند. (۱۳)

Decalcified freeze-dried bone allografts (DFDBA) به دلیل آزاد سازی (BMPs (Bone morphogenic proteins) دارای خاصیت القای استخوان‌سازی می‌باشند و بیشتر مورد توجه می‌باشند. (۱۴،۱۳) بکارگیری غشاهای قابل جذب و غشاهای غیر قابل جذب

ePTFE (expanded polytetrafluoroethylene) نیازمند بسته شدن زخم بصورت اولیه می‌باشد که باعث پیچیدگی جراحی و کاهش میزان لثه کراتینیزه و اختلال در ساختار طبیعی نسج نرم ناحیه می‌گردند. (۱۵) غشاهای غیرقابل جذب پلی تترافلورواتیلن متراکم (dense PTFE) نیازمند بسته شدن زخم بصورت اولیه نمی‌باشد و موفقیت آنها در مطالعات حیوانی و کلینیکی نشان داده شده است. (۱۶-۱۸)

استفاده از پیوند آزاد لثه اتوزن (FGG) به همراه مواد پیوند استخوان در حفره دندان کشیده شده جهت بهبود وضعیت ترمیم نسج نرم ناحیه توصیه شده است. از مزایای این روش استفاده از بافت کام بعنوان یک غشاء اتوزن و سهولت و در دسترس بودن آن می‌باشد. (۱۹،۲۰)

از آنجا که مطالعات اندکی از روشهای کمی برای بررسی تاثیر تکنیک‌های حفظ ساکت دندان پس از خارج کردن دندان استفاده کرده‌اند و با توجه به برخی تناقضات در تحقیقات قبلی

دو گروه تقسیم شدند و در گروه dPTFE غشاء dPTFE  
 TXT-200 cytoplast ساخت شرکت  
 OsteogenicsBiomedical (کشور آمریکا) بر روی ساکت  
 قرار گرفت به طوری که دهانه ساکت حداقل به میزان سه میلی  
 متر از اطراف توسط غشاء پوشانده شد. سپس توسط نخ بخیه  
 PTFE (Cytoplast 4.0) به صورت بدون کشش و تا حد  
 امکان بصورت اولیه توسط بخیه Horizontal mattress در  
 دو سمت باکال و پالاتال و بخیه Interrupted در نواحی  
 اینترپروگزیمال بخیه گردید. در گروه FGG (پیوند آزاد لثه)  
 به ضخامت ۳ میلیمتر از ناحیه کام یا بی دندانی بیمار تهیه شد  
 و بر روی دهانه ساکت قرار گرفت. سپس توسط نخ  
 بخیه Vicryl (supa 5.0)، به صورت بدون کشش توسط بخیه  
 Interrupted دهانه ساکت بسته شد.

به بیماران ژلوفن ۴۰۰ میلی گرم هر ۶ ساعت برای ۲ روز،  
 آموکسی سیلین ۵۰۰ میلی گرم هر ۸ ساعت برای ۷ روز و  
 دهانشویه کلرهگزیدین ۰/۲ درصد دوبار در روز به مدت دو  
 هفته تجویز گردید و بیمار تحت رژیم غذایی نرم برای دو هفته  
 قرار داده شد. بیماران در هفته های ۱،۲،۴ و هشتم پس از  
 جراحی برای بررسی روند ترمیم و کنترل پلاک معاینه شدند.  
 بخیه ها در هر دو گروه دو هفته پس از جراحی برداشته شد و  
 در گروه مورد، غشاء dPTFE پس از چهار هفته توسط بی  
 حسی موضعی با لیدوکائین ۲ درصد و به روش غیر جراحی  
 خارج گردید.

مرحله بعد ۴ ماه بعد از خارج کردن دندان انجام  
 گردید.<sup>(۲۲،۲۳)</sup> قبل از جراحی به منظور پروفیلاکسی یک گرم  
 آموکسی سیلین یک ساعت قبل از جراحی به صورت خوراکی  
 برای بیماران تجویز شد. درست پیش از جراحی بیماران از  
 دهانشویه کلرهگزیدین ۰/۲ درصد استفاده کردند. فاصله  
 عمودی موکوژنژیوال جانکشن تا لندمارک های  
 میدباکال، مزیبواکال، دیستوباکال موجود روی استنت اکریلی  
 ثبت شد. پس از برقراری بی حسی موضعی و بلند کردن  
 فلپ های موکو پریوستیال در باکال و پالاتال اندازه گیری  
 جدید مشابه آنچه پس از خارج کردن دندان انجام شده، صورت

استفاده کردند. فاصله عمودی از خط موکوژنژیوال تا لند مارک  
 های (میدباکال، مزیبواکال، دیستوباکال) موجود روی استنت  
 اکریلی توسط گیج که بر روی آن رابراستاپ قرار داده شده بود  
 اندازه گیری شد و توسط کولیس دیجیتالی اندازه آن تعیین و  
 ثبت گردید. پس از ایجاد بی حسی موضعی توسط محلول  
 لیدوکائین ۲ درصد به همراه اپی نفرین ۱:۸۰۰۰۰ با انجام  
 برش اینتراسالکولار که به دندانهای مجاور گسترش داده  
 شد، فلپ باکال و پالاتال به صورت Full-thickness کنار زده  
 شد و از برش Vertical releasing اجتناب گردید. سپس  
 دندان به صورت آتروماتیک توسط پریوتوم و فورسپس جراحی  
 خارج گردید. ساکت دندان برای خارج کردن بافت گرانولشین  
 توسط کورت دبریدمان شد. دیواره های ساکت توسط پروب  
 بررسی گردید. ضخامت دیواره باکال در ۵ میلیمتر اپیکال  
 کرست توسط کالیپر دیجیتالی اندازه گیری شد (ساخت شرکت  
 جویا الکترونیک ایران) و در صورت ضخامت کمتر از یک  
 میلیمتر و یا مشاهده دیفکت استخوانی نمونه از مطالعه حذف  
 گردید.<sup>(۲،۱۱)</sup>

جهت اطمینان از قرارگیری کامل استنت در محل، از فاصله  
 استنت تا CEJ دندانهای مجاور استفاده شد. ارتفاع بصورت  
 فاصله عمودی بین لندمارک های (میدباکال، مزیبواکال،  
 دیستوباکال) موجود روی استنت اکریلی پیش ساخته و کرست  
 باکال آلئوئول توسط گیج که بر روی آن رابراستاپ قرار داده شد  
 اندازه گیری شد و توسط کولیس دیجیتالی (به دقت ۰/۰۱  
 میلیمتر) اندازه آن تعیین و ثبت گردید. فاصله عمودی بین  
 لندمارک میدپالاتال روی استنت و کرست پالاتال آلئوئول و بین  
 لندمارک مرکزی روی استنت در ناحیه میانی تا عمق ساکت  
 دندان به روش مشابه اندازه گیری گردید. عرض ریج آلئوئول  
 توسط کالیپر در نقطه میانی کرست آلئوئول در ناحیه کرست  
 و دو میلی متر اپیکال کرست اندازه گیری شد و توسط کولیس  
 دیجیتالی خوانده شد. سپس در ساکت دندان خارج شده  
 Partial DFDBA CenoBone ساخت شرکت همانند ساز  
 بافت کیش تا سطح کرستال آلئوئول قرار داده شد و از فشرده  
 کردن بیش از حد اجتناب گردید. بیماران توسط پرتاب سکه به

تغییرات شاخص های دو گروه با استفاده از آزمون T-test و در تغییرات داخل گروهها با آزمون Paired Test مورد قضاوت آماری قرار گرفت.

#### یافته‌ها:

این تحقیق بر روی ۲۰ ساکت دندانی در ۱۶ بیمار انجام گردید که یک بیمار به دلیل عدم همکاری در مرحله دوم جراحی از مطالعه حذف گردید و مطالعه بر روی ۱۵ بیمار ادامه یافت. که شامل (۱۰ ساکت دندان در ۸ بیمار در گروه dPTFE و ۹ ساکت دندان در ۷ بیمار در گروه FGG بود. بیماران شامل ۵ مرد و ۱۰ زن با میانگین سنی  $45/5 \pm 9$  سال بودند. تمامی نمونه ها از ناحیه قدام فک بالا (پرمولردوم- پرمولر دوم) انتخاب شدند.

تغییرات مربوط به عرض ریج آلئول در سطح کرسر در گروه‌های مورد مطالعه در جدول ۱ آمده است و نشان می دهد که عرض ریج آلئول در گروه dPTFE در ابتدا  $1/41 \pm 8/31$  میلی‌متر و در زمان قراردادن ایمپلنت (چهار ماه بعد)  $1/86 \pm 5/30$  میلی‌متر بوده، که این تغییرات از نظر آماری معنادار بوده است. ( $P=0/006$ )

این میزان در گروه FGG در ابتدا  $1/54 \pm 7/63$  میلی‌متر و در زمان قراردادن ایمپلنت  $1/87 \pm 4/88$  میلی‌متر بوده و تغییرات از نظر آماری معنادار بود. ( $P=0/000$ )

میزان کاهش عرض ریج آلئول در گروه dPTFE بیشتر از گروه FGG بود که این تفاوت از نظر آماری معنادار نبود ( $P=0/4$ ) (جدول ۱)

عرض ریج آلئول ۲ میلی‌متر اپیکال کرسر در گروه dPTFE در ابتدا  $1/53 \pm 8/72$  میلی‌متر و در زمان قراردادن ایمپلنت  $2/03 \pm 6/05$  میلی‌متر بود که تغییرات از نظر آماری معنادار بوده است. ( $P=0/014$ ) این میزان در گروه FGG در ابتدا  $1/95 \pm 8/32$  میلی‌متر و در زمان قراردادن ایمپلنت  $2/48 \pm 5/89$  میلی‌متر بوده که تغییرات از نظر آماری معنادار بود. ( $P=0/000$ )

گرفت و ارتفاع به صورت فاصله عمودی بین لندمارک های ثابت روی استنت و موقعیت جدید کرسر آلئول توسط کولیس دیجیتالی بدست آمد. عرض ریج آلئول به روش مشابه توسط کولیس دیجیتالی اندازه گیری شد. ارزیابی هیستولوژیک ۴ ماه بعد از قرار دادن مواد پیوندی انجام گرفت. (۲۲،۲۳) در ناحیه قرار دادن ایمپلنت با Surgical trephine قطر داخلی ۲ میلی‌متر و طول ۴ میلی‌متر از قسمت مرکزی ساکت نمونه استخوان برای بررسی هیستولوژی تهیه شد و محل استئوتومی برای قرار دادن ایمپلنت آماده گردید و بعد از قرار دادن آن با نخ بخیه Silk4.0 بخیه زده شد.

به بیماران در صورت وجود درد، ژلوفن ۴۰۰ میلی‌گرم هر ۶ ساعت، آموکسی سیلین ۵۰۰ میلی‌گرم هر ۸ ساعت به مدت پنج روز و دهانشویه کلرگزیدین ۰/۲ درصد دو بار در روز برای دو هفته تجویز شد. نمونه استخوان به دست آمده فوراً در فرمالین ده درصد به منظور فیکساسیون به مدت ۴۸ ساعت قرار داده شد و بر اساس روش درمانی مورد استفاده، نمونه‌ها کدبندی (A) و (B) شدند. پاتولوژیستی که لام‌ها را بررسی کرد از کد مربوط به هر ماده اطلاعی نداشت و مطالعه بصورت یکسوکور انجام شد.

بر اساس استاندارد ISO 7405 نمونه‌ها جهت دکلسفیه شدن در اسید فرمیک ۱۰ درصد به مدت یک هفته قرار داده شدند. سپس نمونه‌ها در پارافین قرار گرفتند و به صورت طولی به ضخامت ۶-۸ میکرون از آنها برش تهیه گردید. از هر نمونه برش‌های متعددی تهیه گردید (۱۲-۱۰ لام) و به روش هماتوکسین اتوزین رنگ آمیزی شدند، سپس از بین این تعداد به صورت تصادفی ۶ زمینه میکروسکوپی انتخاب شده و در بزرگنمایی ۱۰۰در زیر میکروسکوپ نوری ساخت شرکت Euromex - کشور هلند جهت تعیین درصد استخوان زنده، غیر زنده و زیرگروه‌های استخوان زنده شامل استخوان تراکولار و آمورف توسط لنز چشمی مدرج ارزیابی شدند. شمارش سلولی استئوبلاست‌ها در بزرگنمایی  $400 \times$  تحت نرم افزار Image focus ver: 2.5 2006-2009 انجام گردید.

میزان کاهش عرض ریح آلوتول ۲ میلی‌متر اپیکال کرسر در گروه dPTFE بیشتر از گروه FGG بود و این تفاوت از نظر آماری معنادار نبود. ( $P=0/6$ ) (جدول ۱)

جدول ۱- میزان تغییرات عرض ریح آلوتول برحسب زمان پیگیری و به تفکیک گروه‌های مورد بررسی

عرض ریح آلوتول ۲ میلی‌متر اپیکال کرسر				عرض ریح آلوتول در ناحیه کرسر				عرض ریح آلوتول
P Value	تغییرات	زمان قراردادن ایمپلنت	ابتدایی	P Value	تغییرات	زمان قراردادن ایمپلنت	ابتدایی	زمان
								گروه
۰/۰۱۴	۲/۶۷±۱/۳۶	۶/۰۵±۲/۰۳	۸/۷۲±۱/۵۳	۰/۰۰۶	۳/۰۳±۱/۰۷	۵/۳۰±۱/۸۶	۸/۳۱±۱/۴۱	dPTFE تعداد=۱۰
۰/۰۰۰	۲/۴۳±۰/۸۲	۵/۸۹±۲/۴۸	۸/۳۲±۱/۹۵	۰/۰۰۰	۲/۷۴±۰/۸۳	۴/۸۸±۱/۸۷	۷/۶۳±۱/۵۴	FGG تعداد=۹
۰/۱۶				۰/۴۲				P Value

مورد معنی‌دار نیست. در گروه dPTFE در نواحی MidB, DB و در گروه FGG در نواحی MidB و MidP دست‌یابی به استخوان (Bone gain) مشاهده گردید که میزان آن از لحاظ آماری معنادار نبود. ( $P<0/2$ )

میزان ارتفاع عمودی ریح آلوتول برحسب فاصله کرسر آلوتول از استنت اکریلی در نواحی مزایوآکال (MB)، میدباکال (MidB)، دیستوآکال (DB)، میدپالتال (MidP) اندازه‌گیری گردید که کلیه موارد در جدول ۲ ثبت شده است و نشان می‌دهد که میزان تغییرات بین گروه‌ها در هیچ

جدول ۲- میزان تغییرات ارتفاع عمودی ریح آلوتول برحسب نواحی مورد بررسی و به تفکیک گروه‌ها

MidP		DB		MidB		MB		ارتفاع ریح آلوتول
P value	تغییرات	P value	تغییرات	P value	تغییرات	P value	تغییرات	گروه
۰/۸۷	-۰/۸۳±۱/۵۸	۰/۷۵	-۰/۱۵±۱/۴	۰/۷۳	-۰/۲۲±۱/۶۵	۰/۵	-۰/۲۳±۱/۴۶	dPTFE
۰/۳۳	۰/۴۸±۱/۳۷	۰/۸۲	-۰/۸۶±۱/۰۷	۰/۷۵	-۰/۰۵±۰/۴۳	۰/۱۶	-۰/۵۶±۱/۰۷	FGG
۰/۹۵		۰/۷۷		۰/۳۴		۰/۳۳		P value

جدول ۳- میزان تغییرات عمق ساکت دندان بر حسب زمان پیگیری و به تفکیک گروه‌های مورد بررسی

ارتفاع ریح آلوتول				ارتفاع در قسمت میانی ساکت دندان (عمق ساکت)			
P Value	تغییرات	زمان قراردادن ایمپلنت	ابتدایی	P Value	تغییرات	زمان قراردادن ایمپلنت	داخل گروه‌ها
۰/۰۰۳	۶/۱۸±۴/۷۴	۱۳/۵۲±۲/۲۳	۱۹/۷±۴/۰۳	۰/۰۰۳	۶/۱۸±۴/۷۴	۱۳/۵۲±۲/۲۳	dPTFE
۰/۰۰۰	۵/۸±۲/۶۱	۱۳/۷±۱/۴۰	۱۹/۵±۲/۴۷	۰/۰۰۰	۵/۸±۲/۶۱	۱۳/۷±۱/۴۰	FGG
۰/۲۴				P Value			

در ناحیه مرکزی ساکت دندان، عمق ساکت دندان کشیده شده تا استنت اکریلی در گروه dPTFE در ابتدا  $۱۹/۷±۴/۰۳$  میلی‌متر و این فاصله در زمان قرار دادن ایمپلنت  $۱۳/۵۲±۲/۲۳$  میلی‌متر بود که تغییرات از نظر آماری معنادار بود ( $p=0/003$ ) و این میزان در گروه FGG در ابتدا  $۱۹/۵±۲/۴۷$  میلی‌متر و در زمان قراردادن ایمپلنت  $۱۳/۷۰±۱/۴۰$  میلی‌متر بود که تغییرات از نظر آماری معنادار بود. ( $P=0/000$ )

در گروه dPTFE میزان کاهش عمق ساکت دندان  $۰/۳۸±۲/۱۳$  میلی‌متر بیشتر از گروه FGG بود اما این تفاوت از لحاظ آماری معنادار نبود. ( $p=0/24$ ) (جدول ۳)

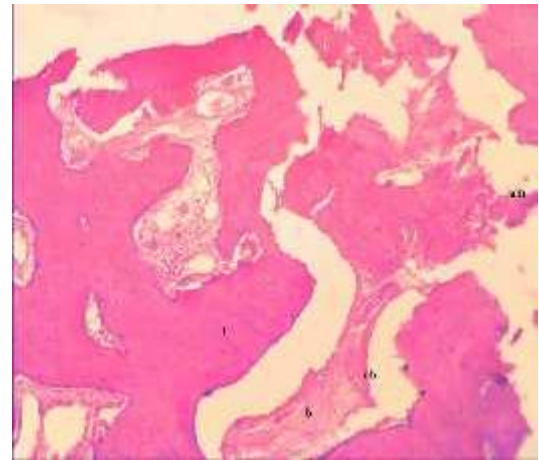
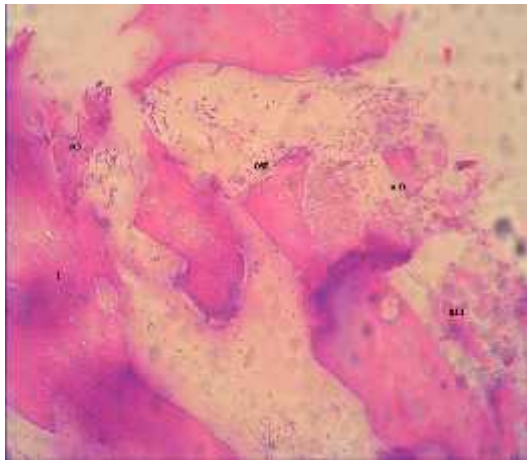
در جدول ۴ برحسب زمان پیگیری و به تفکیک نوع روش ذکر شده است و نشان می دهد میزان تغییرات به غیر از ناحیه DB، در هر دو گروه معنی دار نمی باشد.

اطلاعات مربوط به موقعیت MucoGingival Junction (فاصله MG line تا استنت اکریلی) در ۳ ناحیه DB، MB و MidB

جدول ۴- تغییرات موقعیت MGJ بر حسب نواحی مورد بررسی و به تفکیک گروه ها

موقعیت MGJ	DB		MidB		MB	
	P value	تغییرات	Pvalue	تغییرات	Pvalue	تغییرات
dPTFE	۰/۰۴	۰/۶۳±۰/۸۵	۰/۳	۰/۲۸±۰/۷۸	۰/۹۷	۰/۰۲±۱/۶
FGG	۰/۰۱	۰/۹۶±۰/۸۹	۰/۶۳	۰/۲۱±۱/۲۸	۰/۰۶	۰/۶۴±۰/۸۵
P value	۰/۲۴		۰/۵۳		۰/۶۵	

اطلاعات مربوط به خصوصیات میکروسکوپی به تفکیک نوع ماده نشان می دهد که میزان استخوان زنده در گروه dPTFE ۴۵/۴۵±۲/۵۱ درصد و در گروه FGG ۴۴/۶۷±۱/۷۳ درصد بود که تفاوت میان دو گروه از نظر آماری معنادار نبود. (p=۰/۳) (شکل ۱ و ۲)



شکل ۲- نمای میکروسکوپی استخوان سازی در گروه FGG بزرگنمایی ۱۰۰× (رنگ آمیزی H&E)

شکل ۱- نمای میکروسکوپی استخوان سازی در گروه dPTFE بزرگنمایی ۱۰۰× (رنگ آمیزی H&E)

استخوان آمورف = am  
استخوان تراپکولار = t  
استئوبلاست های فعال = ost  
استخوان جدید ساخته شده = nb

استخوان آمورف = am  
استخوان تراپکولار = t  
بافت فیبروکلاژن = b  
استخوان جدید ساخته شده = nb

matrix مقایسه گردید و در هر دو گروه در تمامی نمونه‌ها ساکت دندان به خوبی توسط استخوان پر گردید، هر چند مشاهده گردید که در گروه ADM فرورفتگی در ناحیه مرکزی ساکت بیشتر از گروه dPTFE بود که محققین نتیجه گرفتند این امر احتمالاً ناشی از انعطاف پذیری بیشتر ADM در مقایسه با dPTFE می‌باشد.<sup>(۲)</sup>

در مطالعه حاضر نیز هر چند اختلاف بین دو گروه در مورد میزان پر شدن ساکت دندان معنادار نبود اما میزان پر شدن ساکت در گروه dPTFE ۱۳/۰۳۸±۲ میلیمتر بیشتر از گروه FGG بود که شاید این امر ناشی از Rigidity بیشتر dPTFE نسبت به FGG و توانایی بهتر آن در حفظ ارتفاع ساکت در قسمت مرکزی باشد.

میزان ارتفاع عمودی ریج آلئول برحسب فاصله کرست آلئول از استنت اکریلی در نواحی MidB, MidP, DB, MB در هر دو گروه در فواصل زمانی صفر و ۴ ماه تغییرات معناداری را نشان نداد.

عدم تغییرات آماری معنا دار در ارتفاع ریج بی دندان مویذ حفظ ارتفاع ریج آلئول به دنبال درمان (Socket preservation) می‌باشد که در مقایسه با تحقیق Iasella کاملاً مشابه گروه مورد (FDBA+Collagen membrane) می‌باشد و در مقایسه با عدم کاربرد متریال (گروه شاهد در مطالعه) Iasella به عنوان روش موفق در نظر گرفته می‌شود.<sup>(۱۱)</sup>

ذکر این نکته لازم است که در نواحی MidB و DB در گروه dPTFE و در نواحی Mid-B و Mid-P در گروه FGG، دستیابی به استخوان (Bone gain) مشاهده شد که هرچند این میزان Bone gain از لحاظ آماری معنی دار نبوده است اما قابل مقایسه با تحقیق Iasella و همکاران (کاربرد FDBA همراه غشاء کلاژنی در گروه مورد و در گروه شاهد خارج کردن دندان (Ext) بدون کاربرد متریال انجام شد. تحقیق Simon و همکاران (استفاده از DMFDBA به همراه غشاء قابل جذب در گروه مورد و درمان Ext در گروه شاهد) می‌باشد که در هر دو مطالعه در ناحیه MidB

میزان استخوان غیرزنده در گروه dPTFE ۴/۵۵±۲/۵۱ درصد و در گروه FGG ۵/۲۸±۱/۷۵ درصد بود که تفاوت میان دو گروه از نظر آماری معنادار نبود. (p=۰/۳۴) میزان استخوان تراکولار در گروه dPTFE ۴۲/۵±۳/۲۷ درصد و در گروه FGG ۳۹/۱۱±۴/۳۷ درصد بود که تفاوت میان دو گروه از نظر آماری معنادار نبود. (p=۰/۵۳)

میزان استخوان آمورف در گروه dPTFE ۷/۵±۳/۲۷ درصد و در گروه FGG ۱۰/۹۴±۴/۴۹ درصد بود که تفاوت میان دو گروه از نظر آماری معنادار نبود. (p=۰/۵۳) تعداد استئوبلاست در گروه dPTFE ۶/۶±۱/۰۷ و در گروه FGG ۶/۲۲±۱/۳۹ بود که تفاوت میان دو گروه از نظر آماری معنادار نبود. (p=۰/۳۸)

#### بحث:

نتایج حاصل از این تحقیق نشان داد که کاربرد غشاء dPTFE و FGG به همراه DFDBA در حفظ ساکت دندان موثر بوده و میانگین پر شدن عمق ساکت در گروه dPTFE ۶/۱۸±۴/۷۴ میلیمتر و در گروه FGG ۵/۸±۲/۶ میلیمتر بود و بین دو گروه تفاوت آماری مشاهده نگردید. سایر مطالعات انجام شده با کاربرد مواد پیوندی اتوگرفت، آلوگرفت، زنوگرفت و آلوپلاست و همچنین کاربرد غشاهای قابل جذب و غیر قابل جذب مقادیر مختلفی در خصوص میزان پر کردن ساکت نشان داده‌اند.<sup>(۲،۶،۱۱)</sup>

در مطالعه ای که توسط Pinho و همکاران صورت گرفت استفاده از غشاء تیتانیومی به همراه استخوان اتوزن با منشاء توبرزیته (گروه مورد) و بدون استخوان اتوزن (گروه شاهد) بررسی شد که در تمامی موارد پر شدن کامل ساکت دندان مشاهده گردید و این میزان بین دو گروه اختلاف معنی داری را نشان نداد که محققین این امر را ناشی از Rigidity کافی غشاء تیتانیومی جهت نگهداری فضا و حفاظت مناسب از لخته خونی دانسته‌اند.<sup>(۲۴)</sup>

در مطالعه Fotek و همکاران نیز غشاء غیر قابل جذب dPTFE و غشاء قابل جذب (ADM) Acellular dermal

عرض ریح در گروه FGG در ناحیه کرسست و ۲ میلی متر اپیکال آن به ترتیب  $0/24 \pm 0/29$  میلیمتر و  $0/24 \pm 0/54$  میلیمتر کمتر از گروه dPTFE بوده و از لحاظ آماری معنی دار نبود. ( $P = 0/2$ )

این یافته قابل مقایسه با اکثر مقالات در زمینه socket preservation می باشد.<sup>(۳۴،۱۱)</sup> در مطالعه Iasella و همکاران میزان کاهش عرض ریح آلونول در هر دو گروه Ridge preservation (RP) و EXT معنی دار می باشد اما میزان آن در گروه RP کمتر از گروه EXT بوده که از لحاظ آماری معنادار بوده است که این یافته در هماهنگی با مطالعه ما می باشد.<sup>(۱۱)</sup>

در مطالعه سرکارات و همکاران میزان کاهش عرض در هر دو گروه (+ osseo, cenobone) از لحاظ آماری معنی دار بود اما مابین دو گروه تفاوت آماری معناداری مشاهده نشد که این یافته در هماهنگی با نتایج بدست آمده در تحقیق حاضر می باشد.<sup>(۲۶)</sup>

از مزایای استفاده از غشاء dPTFE عدم نیاز به پوشش کامل لبه‌های زخم می باشد. در مطالعه حاضر نیز غشاء به صورت partial expose در ناحیه باقی گذاشته شد که این امر منجر به حفظ بهتر نسج کراتینیزه و حفظ ساختار نسج نرم ناحیه جهت نتایج فانکشنال و زیبایی می گردد. جهت مشخص نمودن حرکت بافت در جهت کرونال از تغییرات MGJ استفاده گردید. میزان تغییر کرونالی MGJ در گروه dPTFE در نواحی Mesio-B و Mid-B از لحاظ آماری معنادار نبود و نشان می دهد که با انجام فلپ در هر دو روش حداقل میزان تغییر ساختار نسج نرم ناحیه و حرکت کرونالی MGJ رخ داده است که این امر می تواند به دلیل استفاده از FGG و عدم کاربرد برش عمودی و برش آزاد کننده پریوستالی جهت کرونالی کردن فلپ و بستن زخم بصورت اولیه در گروه dPTFE باشد. البته در سطح Disto-B در حد کمتر از ۱ میلیمتر (به لحاظ آماری معنادار) کرونالی شدن موکوژنژیوال جانکشن رخ داد که این امر احتمالاً ناشی از تلاش جهت دستیابی به بستن زخم به صورت اولیه- تا حد امکان- در این ناحیه بوده است.

استخوان سازی در گروه مورد مشاهده گردید و از لحاظ آماری نسبت به گروه شاهد معنی دار بوده است.<sup>(۱۱،۲۵)</sup> در تحقیق lekovic و همکاران در سال ۱۹۹۷ (استفاده از غشای PTFE در گروه مورد و درمان EXT در گروه شاهد) و همین محققین در سال ۱۹۹۸ (استفاده از غشای قابل جذب از جنس Glycolid & Lactide polymers در گروه مورد و درمان EXT در گروه شاهد (تحلیل استخوان) در ناحیه MidB مشاهده گردید و تغییرات عمودی استخوان نسبت به گروه شاهد معنی دار بود.<sup>(۳۴)</sup> تفاوت های آماری در ۴ مطالعه فوق الذکر نسبت به تحقیق حاضر، ناشی از عدم درمان حفظ ساکت در گروه شاهد در مطالعات فوق می باشد، در صورتی که در مطالعه ما در هر دو گروه درمان حفظ ساکت دندان‌ی صورت گرفته است.

در مطالعه سرکارات و همکاران تاثیر دو نوع الوگرافت DFDBA (+ osseo, cenobone) بهمراه غشای Acellular Dermal Matrix (SureDerm) در حفظ استخوان سازی ریح آلونول مورد مقایسه قرار گرفت.<sup>(۲۶)</sup> میزان ارتفاع عمودی ریح آلونول در نواحی Mid-P, D-B, Mid-B در هر دو گروه در طی ۳ ماه کاهش یافت و این میزان از لحاظ آماری معنادار نبود. در مطالعه حاضر هر چند میزان دستیابی به استخوان در Mid-B ناچیز بود. و از لحاظ آماری معنی دار نبود اما ساکت دندان در این ناحیه به خوبی حفظ شده بود که نشان از موفقیت درمان socket preservation در حفظ ارتفاع ریح آلونول می باشد.

میزان عرض ریح آلونول در تحقیق حاضر در هر دو گروه طی ۴ ماه کاهش یافت و میانگین این تغییرات در ناحیه کرسست در گروه dPTFE  $1/07 \pm 3/03$  میلی متر و در گروه FGG  $0/83 \pm 2/74$  میلی متر و در دو میلی متر اپیکال کرسست در گروه dPTFE  $1/36 \pm 2/67$  میلی متر و در گروه FGG  $0/82 \pm 2/43$  میلی متر اندازه گیری گردید. میزان کاهش عرض ریح در ناحیه کرسست و ۲ میلیمتر اپیکال آن در هر دو گروه در طی ۴ ماه از لحاظ آماری معنی دار بوده است و میزان کاهش



استئوبلاست در مطالعه حاضر نیز در گروه dPTFE و FGg به ترتیب  $1/07 \pm 6/6$  و  $1/39 \pm 6/22$  ارزیابی گردید که تقریباً مشابه میزان آن در گروه Cenobone در مطالعه سرکارات می باشد.<sup>(۲۶)</sup> این امر احتمالاً ناشی از استفاده از یک نوع Partial DFDBA در هر دو مطالعه می باشد.

در مطالعه حاضر از dPTFE استفاده گردید که دارای تراکم مناسب جهت مقاومت در مقابل نفوذپذیری باکتری می باشد و می تواند اکسپوز به محیط دهان باشد و در مرحله دوم بدون نیاز به جراحی اضافی به سادگی از ناحیه خارج گردد.<sup>(۱۶)</sup>

در مطالعه حاضر در هیچکدام از نمونه های گروه dPTFE ترمیم کامل بافت بر روی غشاء (primary coverage) مشاهده نگردید که این یافته در تطابق با مطالعه Hoffmann و همکاران می باشد.<sup>(۲۸)</sup> به هنگام برداشتن غشاء dPTFE بافت همبندی در ناحیه مشاهده گردید که پس از ۴ هفته کاملاً اپیتلیالیزه شده بود. همچنین علامتی مبنی بر خارج شدن مواد پیوندی، عفونت، ناراحتی، آبرسه، آگزودا مشاهده نگردید و میزان تحلیل استخوان در ابعاد عمودی و افقی پس از ۴ ماه در هر دو گروه حداقل بود و پس از ۴ ماه درمان ایمپلنت به طور موفقیت آمیزی در تمام نمونه ها انجام گردید. از نکات مثبت این تحقیق مقایسه dPTFE به عنوان یک غشاء سنتتیک با FGg به عنوان یک غشاء بیولوژیک اتوزن می باشد dPTFE، برخلاف غشاهای قابل جذب منشاء خوکی و گاوی ندارد و منجر به واکنش آنتی ژنیک نمی شود و پذیرش آن برای بیماران راحت تر می باشد.<sup>(۲۷)</sup> همچنین واکنش التهابی ناشی از جذب غشاهای قابل جذب را نیز ندارد. dPTFE، به خاطر دانسیته بالا از نفوذ باکتری به بافت زیرین جلوگیری می کند که این امر منجر به ایجاد خاصیت رژنراتیو مناسب در ناحیه ساکت دندان می گردد.<sup>(۲۱۶)</sup> dPTFE برخلاف FGg نیاز به ناحیه دهنده پیوند (Donor site) ندارد اما منجر به تحمیل هزینه اضافی درمان به بیمار می گردد.<sup>(۱۶-۱۸)</sup> اما FGg دارای منشاء اتوزن می باشد که برخلاف غشاهای قابل جذب منجر به واکنش آنتی ژنیک و واکنش التهابی ناشی از جذب نمی گردد و در صورت استفاده از تکنیک مناسب می تواند به عنوان گزینه مناسب

در بررسی میکروسکوپی میزان استخوان سازی در دو گروه مورد مقایسه قرار گرفت و در هر دو گروه استخوان سازی به خوبی انجام گرفته بود و از لحاظ کلیه معیارهای مورد بررسی اختلاف آماری قابل ملاحظه ای مشاهده نگردید. ( $P=0/3$ )

در مطالعه Iasella و همکاران در گروه RP میزان درصد استخوان زنده و غیر زنده و تراکولار به ترتیب  $31 \pm 9$  و  $19 \pm 32$  و  $26 \pm 12$  مشخص گردید<sup>(۱۱)</sup> که این میزان در مطالعه ما در گروه dPTFE به ترتیب  $45/45 \pm 2/5$  و  $4/55 \pm 2/51$  و در گروه FGg به ترتیب  $42/5 \pm 3/27$  و  $44/67 \pm 1/73$  ارزیابی گردید.

میزان کمتر استخوان غیر زنده در مطالعه حاضر احتمالاً ناشی از استفاده از Partial DFDBA می باشد که زودتر از Mineralized FDDBA جذب می گردد و در نتیجه استخوان غیر زنده و بقایای ماده پیوندی کمتری باقی می ماند.

در مطالعه Froum و همکاران میزان استخوان زنده و غیر زنده در گروه Bioactive Glass به ترتیب  $59/5$  درصد و  $5/5$  درصد و در گروه DFDBA  $4/32$  درصد و  $13/5$  درصد ذکر گردیده است.<sup>(۲۷)</sup> میزان ماده پیوندی باقی مانده در مطالعه حاضر قابل مقایسه با گروه DFDBA در مطالعه Froum می باشد که این تفاوت احتمالاً ناشی از اختلاف در پروسه تولید DFDBA و یا اختلاف در تفسیر یافته های میکروسکوپی می باشد.

در مطالعه سرکارات و همکاران میزان درصد استخوان زنده، غیر زنده و تراکولار و تعداد استئوبلاست در گروه (Cenobone+Surederm) به ترتیب  $36/65 \pm 7/95$  و  $13/88 \pm 7/58$ ،  $33/93 \pm 9/3$  و  $6/98 \pm 1/57$  ارزیابی گردید که نتایج قابل مقایسه با هر دو گروه مورد مطالعه ما می باشد.<sup>(۲۶)</sup> بلوغ بهتر بافت استخوان در مطالعه حاضر (میزان استخوان زنده بیشتر و استخوان غیر زنده کمتر در مطالعه حاضر نسبت به مطالعه سرکارات و همکاران احتمالاً ناشی از خواص رژنراتیو بهتر غشاء dPTFE و FGg نسبت به ADM و یا ناشی از تفاوت در زمان نمونه گیری، ۴ ماه در مطالعه حاضر در مقابل ۳ ماه در مطالعه سرکارات و همکاران می باشد. تعداد

**نتیجه گیری:****نتیجه گیری:**

در یک جمع بندی کلی، هر چند درمان Socket preservation نمی‌تواند از تحلیل ریح در بعد باکو لینگوآلی جلوگیری کند اما می‌تواند میزان آن را به حداقل برساند و با توجه به اهمیت حفظ نسج نرم و سخت جهت اهداف زیبایی و فانکشنال خصوصا" در نواحی قدامی، استفاده از روش Socket preservation توصیه می‌گردد. به نظر می‌رسد کاربرد dPTFE و FGG در حفظ و استخوان سازی ساکت دندان‌های در پیگیری ۴ ماهه، اثرات مشابهی دارند.

درمانی در نظر گرفته شود. (۱۲) FGG نیاز به ناحیه دهنده پیوند (Donor site) دارد که این امر می‌تواند منجر به ایجاد مشکلاتی از قبیل درد، تورم، هموراژی و ناراحتی بیمار گردد. (۲۰) از دیگر نکات مثبت این تحقیق ارزیابی هیستولوژی بر روی نمونه های انسانی می‌باشد، زیرا اغلب مطالعات قبلی بر روی نمونه های حیوانی انجام شده است. از محدودیت های این تحقیق لزوم پیگیری بیماران ۴ ماه بعد انجام مرحله اول مطالعه بود که همکاری بیمار را می‌طلبید و در نهایت عدم همکاری یک بیمار منجر به کاهش یک نمونه در گروه FGG گردید.

**References:**

- 1-Mecall RA ,RosenFeld AL. Influence of residual ridge resorption patterns on implant fixture placement and tooth position. Int J periodontics Restorative Dent .1991 ;11(1) : 8-23 .
- 2-Fotek PD , Neiva RF , Wang HL. comparison of Dermal Metrix and polytetrafluoroethylene membrane for socket Bone Augmentation : A clinical and Histologic study. J Periodontol. 2009 May;80(5):776-85.
- 3- Lekovic V, Kenney EB, Weinlaender M, Han T, Klokkevold P, Nedic M,etal . A bone regenerative approach to alveolar ridge maintenance following tooth extraction report of 10 cases . J Periodontol. 1997 Jun;68(6):563-70.
- 4- Lekovic V, Camargo PM, Klokkevold PR, Weinlaender M, Kenney EB, Dimitrijevic B,etal. Preservation of alveolar bone in extraction sockets using bioabsorbable membranes. J Periodontol. 1998 Sep;69(9):1044-9.
- 5-Shi B , zhou Y , Wang YN , cheng XR . Alveolar ridge preservation prior to implant placement with surgical – grade calcium sulfate and platelet – rich plasma : a pilot study in canine model . Int J oral maxillfac implants . 2007 Jul – Aug ; 22(4) 656-65 .
- 6-Iranakis T .Rationale for socket preservation after extraction of a single –rooted tooth when planning for future implant placement .J Can Dent Assoc 2006 Dec ; 72 (10) : 917-22 .
- 7-Nemcovsky CE , Serfaty V . Alveolar ridge preservation following tooth extraction of maxillary anterior teeth . Report on 23 consecutive cases . J periodontal. 1996 Apr;67(4):390-5.
- 8-Stanley HR , Hall MB , Clark AE , king CJ , hench LL , Berte JJ . Using 455 biolass cones as endosseous ridge maintenance implant to prevent alveolar ridge resorption : A 5-year evaluation . Int J oral maxillofac Implants 1997 ; 12: 95 – 105 .
- 9-Brugnami F , Then PR , Moroi H , Leone CW . Histologic evaluation of Humer extraction sockets treated with DFDBA and cell occlusive membranes. J periodontal. 1996 Aug;67(8):821-5.
- 10-Sclar AG . strategies for management of single-tooth extraction sites in aesthetic implant therapy . J Oral Maxillofac Surg. 2004 Sep;62(9 Suppl 2):90-105
- 11- Iasella JM, Greenwell H, Miller RL, Hill M, Drisko C, Bohra AA, etal. Ridge preservation with freeze – dried bone allograft and a collagen membrane compared to extraction alone for implant site development A clinical and histologic study in humans. J Periodontol. 2003 Jul;74(7):990-9.
- 12-Simion M, Dahlin C, Trisi P, Piattelli A. Qualitative and quantitative comparative study on different filling materials used in bone tissue regeneration: A controlled clinical study. Int J Periodontics Restorative Dent. 1994 Jun;14(3):198-215
- 13-Gross JS. Bone grafting materials for dental applications: A practical guide. Compend Contin Educ Dent. 1997 Oct;18(10):1013-8, 1020-2, 1024