

درمان اندودنتیک مولرهای دوم ماگزایلا با دو کانال پالاتال، گزارش سه مورد و مروری بر مقالات

دکتر زهره خلیلیک^۱ دکتر فرناز صالحی^۲ دکتر بهاره دادرسانفر^۳ دکتر پونه محبی^{۴*}

۱- دانشیار گروه آموزشی اندودانتیکس دانشگاه آزاد اسلامی، واحد دندانپزشکی تهران

۲- دستیار تخصصی اندودانتیکس دانشگاه آزاد اسلامی، واحد دندانپزشکی تهران

۳- استادیار گروه آموزشی اندودانتیکس دانشگاه آزاد اسلامی، واحد دندانپزشکی تهران

۴- اندودونتیست

خلاصه:

سابقه و هدف: حضور دو کانال پالاتال در مولر دوم ماگزایلا شایع نیست، بطوریکه شیوع آن در مقالات بین ۰/۴ تا ۲ درصد گزارش شده است. جهت جلوگیری از نادیده گرفته شدن این کانال اضافه و شکست درمان ریشه، نیاز به شناخت کامل سیستم کانال ریشه در هر دندان می‌باشد.

معرفی مورد: مقاله حاضر، درمان ریشه غیر جراحی سه مولر دوم ماگزایلا، با دو کانال پالاتال را ارائه می‌دهد.

نتیجه‌گیری: بررسی رادیوگرافیک در ناحیه مولر دوم ماگزایلا مشکل است، بنابراین جهت کشف ناهای آناتومیک غیر معمول مانند کانال اضافه، توجه به ابعاد تاج و معاینه دقیق فضای پالپی ضروری است.

کلید واژه‌ها: درمان ریشه، ماگزایلا، مولر، ناهنجاری، کانال‌های پالپی

وصول مقاله: ۹۱/۸/۲۲ اصلاح نهایی: ۹۱/۱۱/۳۰ پذیرش مقاله: ۹۱/۱۲/۲۵

مقدمه:

بطور معمول مولرهای دوم دائمی ماگزایلا دارای سه ریشه و سه کانال، با احتمال حضور کانال دوم در ریشه مزیبوباکال در ۵۸ درصد موارد می‌باشند.^(۹) تا این زمان، مواردی از دو کاناله بودن ریشه پالاتال مولرهای دوم ماگزایلا گزارش شده است^(۱۰،۴) ولی شیوع آن بسیار پائین است.^(۴،۱۱)

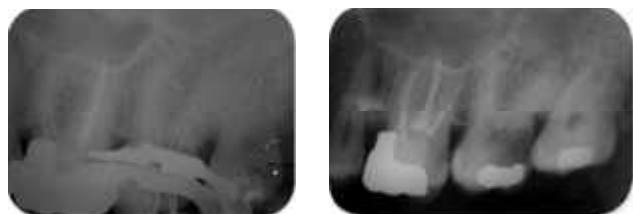اولین بار Slowey، مولر دوم ماگزایلا با دو ریشه پالاتالی را گزارش کرد.^(۱۲) Stone و همکاران تنوعات ریشه پالاتال در مولرهای ماگزایلا، شامل یک ریشه منفرد همراه با دو اریفیس جدا، دو کانال جدا و دو فورامن جدا، دو ریشه مجزا هر کدام با یک اریفیس، یک کانال و یک فورامن و همچنین ریشه منفرد همراه با یک اریفیس و دو فورامن جداگانه، را گزارش کردند.^(۱۰) Benenati و همکاران در مطالعه خود یک مولر دوم ماگزایلا که دارای دو ریشه پالاتال و یک شیار واقع در همان سمت بود را گزارش کرد. وی بیان داشت که این شیار دلیل شکل‌گیری دو ریشه پالاتال بوده است.^(۳)

درمان ریشه موفق، نیازمند شناخت کامل مورفولوژی کانال و ریشه می‌باشد. بسیاری از خطاهای ایاتروژنیک طی تهیه حفره دسترسی مثل پرفوراسیون و برداشت بیش از حد از ساختار دندان، ناشی از تلاش جهت پیدا کردن کانال‌های اضافه و یا درمان نشده است.^(۱) بنابراین شناخت خوب موقعیت و ابعاد عمومی پالپ شامبر، می‌تواند باعث کاهش احتمال وقوع خطاهای ذکر شده گردد.

مولرهای انسان دارای تنوعات آناتومیکی زیادی از نظر تعداد ریشه‌ها و کانال‌ها می‌باشند. آناتومی غیر معمول کانال در مولرهای ماگزایلا در مطالعات متعددی مورد بررسی قرار گرفته است^(۲-۵) اکثر مطالعات، بر روی مورفولوژی ریشه مزیبوباکال و بخصوص کانال مزیبوبالاتال به انجام رسیده است.^(۶-۸)

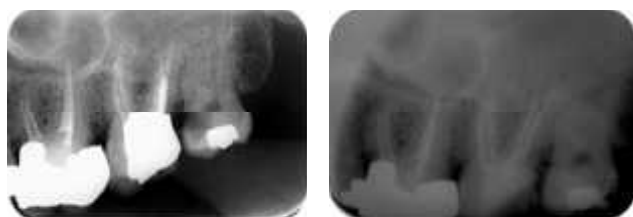
ارزیابی رادیوگرافیک دندان درگیر نشان دهنده آناتومی پیچیده و غیر معمول کانال با ریشه‌های سوپر ایمپوز شده بر روی یکدیگر بود (شکل ۲-الف) که ارزیابی دقیق آناتومی ریشه را مشکل ساخت. بعد از تزریق بی حسی و تهیه حفره دسترسی، ایزولاسیون توسط را بردم به انجام رسید. معاینه بالینی، چهار اریفیس جداگانه را نمایان کرد: دو اریفیس در پالاتال و دو اریفیس در باکال. رادیوگرافیهای تعیین طول کارکرد، دو ریشه جداگانه را در پالاتال نشان داد. (شکل ۲-ب)

طول کارکرد توسط دستگاه اپکس لاکیتور (Root ZX; Morita, Tokyo, Japan) تعیین و سپس توسط رادیوگرافی تأیید شد. پاکسازی و شکل دهی کانالها با استفاده از فایل‌های دستی k و تکنیک Step back به انجام رسید و از هیپوکلریت سدیم ۱ درصد بعنوان محلول شستشو استفاده شد. در نهایت کانالها با گوتاپرکا و سیلر AH26 (Dentsply De Trey, Konstanz, Germany) و تکنیک lateral Condensation پر شدند (شکل ۲-ج). رادیوگرافی پی گیری ۲۲ ماهه بیمار تهیه شد و نشان دهنده درمان مناسب و عدم وجود ضایعه بدنبال درمان بود. (شکل ۲-د)



ب

الف



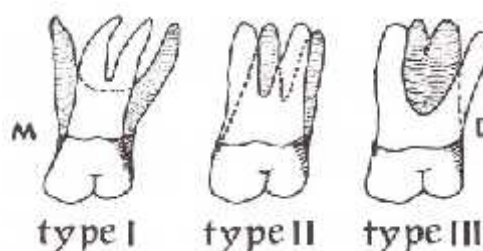
د

ج

شکل ۲- رادیوگرافیهای اولیه (الف)، حین کار (ب)، پایان کار (ج) و پی گیری ۲۲ ماهه بیمار پس از درمان ریشه (د)

شرح مورد ۲:

Christie و همکارانش، پس از بررسی درمان ریشه ۱۶ مولر ماگزینا و ۶ دندان خارج شده انسانی با دو ریشه پالاتالی، آنها را در سه رده I تا III دسته بندی کردند. (۴) تیپ I دارای ۲ ریشه پالاتال بسیار واگرا و بلند می‌باشد. ریشه‌های باکال، اغلب به شکل شاخ گاو بوده و واگرایی کمتری دارند. در رادیوگرافی، چهار اپکس مجزا دیده می‌شود. تیپ II دارای چهار ریشه جداگانه بوده ولی ریشه‌ها کوتاهتر، موازی و دارای اپکس‌های گرد شده تری می‌باشند. یک تصویر رادیوگرافی با سوپرایمپوزیشن باکولینگوالی باعث می‌شود که این نما بصورت دو ریشه مزبالی و دیستالی بنظر برسد. در تیپ III کانالهای مزبوباکال، مزبوپالاتال و دیستوپالاتال در یک شبکه‌ای از عاج محبوس می‌شوند. در این موارد ریشه دیستوباکال جدا بوده یا می‌تواند حتی به سمت دیستوباکال واگرا باشد. (شکل ۱) تشخیص تیپ II و III براساس رادیوگرافی به تنهایی مشکل است.



شکل ۱- طبقه بندی ریشه پالاتال مولرهای ماگزینا توسط Christie و همکارانش

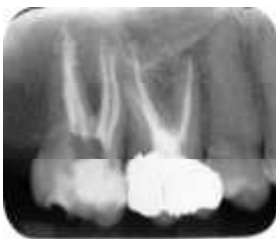در این مقاله، شرح درمان ریشه دندان‌های مولر دوم ماگزینا با دو کانال پالاتال ارائه می‌شود.

شرح مورد یک:

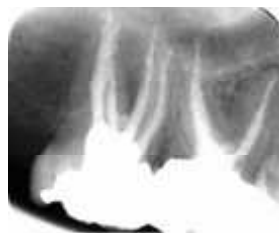بیمار مذکر ۴۵ ساله‌ای با شکایت گیر غذایی و خالی بودن دندان خلفی چپ ماگزینا، به بخش تخصصی اندودانتیکس دانشگاه آزاد اسلامی مراجعه کرد. در تاریخچه پزشکی وی، مشکل سیستمیک خاصی گزارش نشد. طی معاینات کلینیکی و رادیوگرافیک، مشخص شد که مولر دوم ماگزینا در سمت چپ، پوسیده و نکروز است و نیازمند درمان ریشه می‌باشد.

شرح مورد سوم:

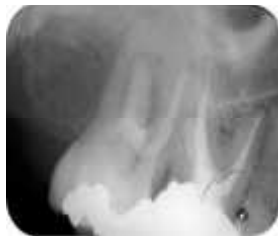بیمار مونث ۳۱ ساله، بدون هیچگونه سابقه ای از بیماریهای سیستمیک و با شکایت اصلی درد هنگام جویدن بر روی دندان خلفی راست بالا، به مطب تخصصی مراجعه کرد. بعد از تهیه رادیوگرافی و انجام آزمایشات زنده بودن پالپ معلوم شد که دندان مولر دوم سمت راست ماگزایلا، نکروز بوده و شدیداً به لمس و دق حساس است. (شکل ۴-الف). بعد از تزریق بی حسی، حفره دسترسی تهیه شد و سپس دندان توسط رابردم ایزوله گشت. چهار اریفیس در کف پالپ شامبر تشخیص داده شد. پس از تعیین طول توسط رادیوگرافی و اپکس لوکیتور، پاکسازی و آماده سازی کانالها توسط فایلهای روتاری ProTaper (Dentsply Maillefer, Ballaigues, Switzerland) به انجام رسید. شستشوی کانالها با هیپوکلریت سدیم ۲/۵ درصد و در نهایت با ۱۷EDTA درصد انجام شد. بعد از شستشوی نهائی با سرم فیزیولوژی، کانالها با گوتاپرکا و سیلر AH26 به روش تراکم جانبی پر شدند (شکل ۴-ب). سپس بیمار جهت ترمیم تاج به متخصص ترمیمی ارجاع شد. رادیوگرافی پی گیری ۶ ماهه بیمار در شکل ۴-ج آمده است.



ب



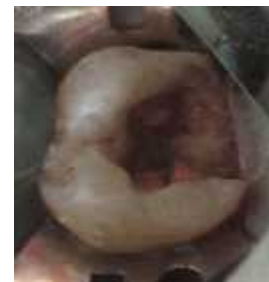الف



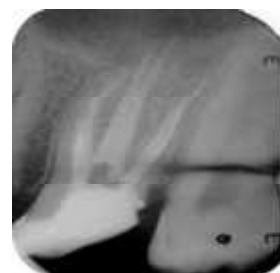ج

شکل ۴ - رادیوگرافیهای اولیه (الف) و نهائی (ب) و پی گیری ۶ ماهه بیمار پس از درمان ریشه (ج)

بیمار مذکر ۲۲ ساله‌ای با شکایت اصلی درد در ناحیه خلفی ماگزایلا طی هفته اخیر، به مطب تخصصی درمان ریشه مراجعه کرد. وی تاریخچه‌ای از یک درد منقطع را در همان ناحیه طی سه ماه بیان داشت. هیچ بیماری سیستمیکی گزارش نشد. طی معاینه کلینیکی و رادیوگرافیک مشخص شد که مولر دوم ماگزایلا در سمت چپ، دچار پالپیت غیر قابل برگشت بوده است. بعد از تهیه حفره دسترسی، ایزولاسیون توسط رابردم به انجام رسید. معاینه کلینیکی سه اریفیس جداگانه را نشان داد: دو اریفیس در باکال و یک اریفیس در پالاتال (شکل ۳-الف). پروب کانال پالاتال با فایل شماره ۱۰ نشان دهنده حضور دو کانال جدا شده از یک اریفیس منفرد پالاتالی بود. بعد از تهیه طول کارکرد، آماده سازی کانالها با استفاده از فایلهای NiTi روتاری RaCe (FKG Dentaire, La-Chaux-de-Fonds, Switzerland) به انجام رسید. شستشوی بین هر فایل توسط محلول هیپوکلریت سدیم ۲/۵ درصد به انجام رسید. در نهایت قبل از پر کردن فضای کانال ریشه، از EDTA ۱۷ درصد و سپس سرم فیزیولوژی جهت برداشت لایه اسمیر استفاده شد. فضای کانال ریشه با استفاده از تکنیک lateral condensation، توسط گوتاپرکا و سیلر AH26 پر شد (شکل ۳-ب). بیمار جهت تهیه رادیوگرافیهای پی گیری مراجعه نکرد.



شکل ۳-الف - نمای بالینی کف پالپ شامبر



شکل ۳-ب - دو کانال پالاتال به وضوح در شکل دیده می شود

بحث:

در این موارد استفاده از پروب پرپودنتال، قبل از استقرار رابردم، نیز می‌تواند در تعیین مورفولوژی تنه ریشه کمک کننده باشد.^(۱۳)

پس از تشخیص کلینیکی تنوع آناتومیکی، درمان ریشه می‌تواند با روشهای آماده‌سازی دستی یا روتاری و در نهایت با استفاده از روشهای پر کردن ریشه با رعایت اصول تکنیکی و بیولوژیکی به انجام برسد.^(۲۱)

استفاده از اپکس لوکتیورها می‌تواند در تعیین طول بسیار کمک کننده باشد؛ همچنین مشاهده دقیق موقعیت و تغییر شکل فایل‌های استنلس استیل هم می‌تواند اطلاعات بیشتری در زمینه کانال ریشه در اختیارمان قرار دهند.^(۲۲)

نتیجه گیری:

امکان وقوع تنوعات آناتومیکی در هر دندان وجود دارد و مولر دوم ماگزایلا از این قاعده مستثنی نیست. اگر چه دو کاناله بودن ریشه پالاتال این دندان بندرت اتفاق می‌افتد ولی کلینیسین باید از احتمال حضور آن در حین درمان ریشه مولر دوم ماگزایلا مطلع باشد. بدین منظور بررسی دقیق رادیوگرافی‌ها ضروری است و از آنجا که بررسی رادیوگرافیک در ناحیه مولر دوم ماگزایلا مشکل است، جهت کشف نماهای آناتومیک غیر معمول مانند کانال اضافه، توجه به ابعاد تاج و معاینه دقیق فضای پالپی و آناتومی داخلی دندان ضروری است.

شیوع مولر دوم ماگزایلا با دو ریشه پالاتال یا دو کانال پالاتال شایع نیست و احتمال وقوع آن در مطالعات بین ۰/۴ تا ۲ درصد گزارش شده است.^(۱۱،۴) طبق نظر Christie و همکارانش حضور دو ریشه پالاتال در مولرهای ماگزایلا، مانند موارد گزارش شده ۱ و ۳، هر سه سال یکبار، طی کار کلینیکی روزانه در یک مطب شلوغ، تشخیص داده می‌شود.^(۴) جالب است که شیوع موارد پالاتال دو کاناله، در مولرهای دوم ماگزایلا بیش از مولرهای اول گزارش شده است.^(۱۱) از آنجا که تهیه تصویر رادیوگرافی با کیفیت خوب در ناحیه مولرهای دوم مشکل است، زمانیکه تصویر X-ray قبل از درمان، تصویر ناواضحی از ریشه‌های پالاتال ارائه می‌دهد، کلینیسین باید از احتمال بیشتر وقوع آنومالی در این ناحیه مطلع باشد.^(۵)

ابعاد بزرگتر از حد معمول تاج نیز می‌تواند طی معاینه بالینی، توجه دندانپزشک را جلب کند.^(۱۳) استفاده از لوپ و نور فایبراپتیک جهت مشاهده لند مارکهای آناتومیک پالپ شامبر و ایجاد حباب توسط هیپوکلریت سدیم در محل کانالهای اضافی و رنگ نیز می‌توانند در تشخیص کانالهای اضافی کمک کننده باشند.^(۱۴) بعلاوه، CBCT می‌تواند بعنوان یک روش با ارزش در تشخیص اولیه مورفولوژی خارجی یا داخلی مطرح باشد.^(۱۷) ^(۱۵) ارزیابی تصاویر CBCT، همیشه منجر به یافتن تعداد کانالهای بیشتری نسبت به روش‌های اشاره شده قبلی می‌شود.^(۸،۱۸)

دندانهای مورد ۱ و ۳ گزارش شده در این مقاله، هر دو دارای دو ریشه پالاتال کاملاً مجزا، هر کدام با یک کانال جداگانه بودند که طبق نظر Christie و همکارانش در تیپ II تقسیم‌بندی می‌شوند. دندان مورد ۲ هم دارای یک ریشه پالاتال با دو اریفیس و دو فورامن جدا بود که طبق نظر Vertucci تیپ IV می‌باشد.^(۱۹)

دندانهای دارای دو ریشه پالاتال از نظر مزویدیستال گسترش بیشتری در ناحیه پالاتال دارند. بنابراین حفره دسترسی باید از نظر مزویدیستالی در ناحیه پالاتال وسیع‌تر باشد و شکل حفره دسترسی بجای مثلث بصورت مربع در آید.^(۲۰)

- 1- Krasner P, Rankow HJ. Anatomy of the pulp-chamber floor. *J Endod.* 2004 Jan;30(1):5-16.
- 2- Barbizam JV, Ribeiro RG, Tanomaru Filho M. Unusual anatomy of permanent maxillary molars. *J Endod.* 2004 Sep;30(9):668-71.
- 3- Benenati FW. Maxillary second molar with two palatal canals and a palatogingival groove. *J Endod.* 1985 Jul;11(7):308-10.
- 4- Christie WH, Peikoff MD, Fogel HM. Maxillary molars with two palatal roots: a retrospective clinical study. *J Endod.* 1991 Feb;17(2):80-4.
- 5- Cleghorn BM, Christie WH, Dong CC. Root and root canal morphology of the human permanent maxillary first molar: a literature review. *J Endod.* 2006 Sep;32(9):813-21.
- 6- Kakkar P, Singh A. Maxillary first molar with three mesiobuccal canals confirmed with spiral computer tomography. *Journal of Clinical and Experimental Dentistry* 2012;4(4):256-9.
- 7- Kottoor J, Velmurugan N, Sudha R, Hemamalathi S. Maxillary first molar with seven root canals diagnosed with cone-beam computed tomography scanning: a case report. *J Endod.* 2010 May;36(5):915-21
- 8- Kottoor J, Velmurugan N, Surendran S. Endodontic management of a maxillary first molar with eight root canal systems evaluated using cone-beam computed tomography scanning: a case report. *J Endod.* 2011 May;37(5):715-9
- 9- Pecora JD, Woelfel JB, Sousa Neto MD, Issa EP. Morphologic study of the maxillary molars. Part II: Internal anatomy. *Braz Dent J.* 1992;3(1):53-7.
- 10- Stone LH, Stroner WF. Maxillary molars demonstrating more than one palatal root canal. *Oral Surg Oral Med Oral Pathol* 1981 Jun;51(6):649-52.
- 11- Peikoff MD, Christie WH, Fogel HM. The maxillary second molar: variations in the number of roots and canals. *Int Endod J.* 1996 Nov;29(6):365-9.
- 12- Slowey RR. Radiographic aids in the detection of extra root canals. *Oral Surg Oral Med Oral Pathol.* 1974 May;37(5):762-72.
- 13- Deveaux E. Maxillary second molar with two palatal roots. *J Endod.* 1999 Aug;25(8):571-3.
- 14- Eskandarinezhad M, Ghasemi N. Nonsurgical endodontic retreatment of maxillary second molar with two palatal root canals: a case report. *J Dent Res Dent Clin Dent Prospects.* 2012spring;6(2):75-8.
- 15- Aggarwal V, Singla M, Logani A, Shah N. Endodontic management of a maxillary first molar with two palatal canals with the aid of spiral computed tomography: a case report. *Journal of endodontics.* 2009;35(1):137-9.
- 16- Gopikrishna V, Reuben J, Kandaswamy D. Endodontic management of a maxillary first molar with two palatal roots and a single fused buccal root diagnosed with spiral computed tomography-a case report. *Oral Surg Oral Med Oral Pathol Oral Radiol Endod.* 2008 Apr;105(4):e74-8
- 17- He W, Wei K, Chen J, Yu Q. Endodontic treatment of maxillary first molars presenting with unusual asymmetric palatal root morphology using spiral computerized tomography: a case report. *Oral Surg Oral Med Oral Pathol Oral Radiol Endod.* 2010 Jan;109(1):e55-9
- 18- Kottoor J, Hemamalathi S, Sudha R, Velmurugan N. Maxillary second molar with 5 roots and 5 canals evaluated using cone beam computerized tomography: a case report. *Oral Surg Oral Med Oral Pathol Oral Radiol Endod.* 2010 Feb;109(2):e162-5
- 19- Vertucci FJ. Root canal anatomy of the human permanent teeth. *Oral Surg Oral Med Oral Pathol.* 1984 Nov;58(5):589-99.
- 20- Di Fiore PM. A four-rooted quadrangular maxillary molar. *J Endod* 1999 Oct;25(10):695-7.
- 21- Baratto FF, Zaitter S, Haragushiku GA, de Campos EA, Abuabara A, Correr GM. Analysis of the internal anatomy of maxillary first molars by using different methods. *J Endod* 2009 Mar;35(3):337-42.
- 22- Jerome CE, Hanlon RJ Jr. Identifying multiplanar root canal curvatures using stainless-steel instruments. *J Endod.* 2003 May;29(5):356-8.