

## تالون کاسپ: گزارش یک مورد و مروری بر مقالات

دکتر تارا ضرابیان<sup>۱#</sup> دکتر سها نوئین<sup>۲</sup> دکتر سولماز ولی زاده<sup>۳</sup> دکتر امیر عباس مشاری<sup>۴</sup>

- ۱- استادیار بخش کودکان، دانشکده دندانپزشکی دانشگاه علوم پزشکی تهران
- ۲- دستیار تخصصی بخش رادیولوژی دانشگاه آزاد اسلامی، واحد دندانپزشکی تهران
- ۳- استادیار بخش رادیولوژی دانشکده دندانپزشکی دانشگاه علوم پزشکی شهید بهشتی
- ۴- دستیار تخصصی گروه اندودانتیکس دانشگاه آزاد اسلامی، واحد دندانپزشکی تهران

### خلاصه:

**سابقه و هدف:** کاسپ تالون آنومالی ادونتوژنیک ناشایعی است که در مرحله‌ی تمایز مورفوژنیک تکامل دندان‌های ایجاد می‌شود. این ساختار کاسپ مانند اولین بار در سال ۱۸۹۲ توسط Mitchell مطرح شد. مرور مقالات نشان می‌دهد که تالون کاسپ شیوع بسیار بالاتری در ماگزیلا دارد و وجود آن در انسیزورها مندیبل و دندان‌های اضافه به خصوص به صورت متعدد بسیار نادر است که در این مقاله، گزارش یک مورد ارائه می‌شود.

**معرفی مورد:** در مورد پسری ۸ ساله با ۲ تالون کاسپ در سطح لینگوال دندان سانترال چپ مندیبل معرفی شده و خصوصیات مورد، از نظر نمای کلینیکی، نمای رادیوگرافی، درمان و نتیجه درمان گزارش شد. **نتیجه‌گیری:** تشخیص زودهنگام تالون کاسپ‌ها به علت امکان بروز پوسیدگی‌ها، درگیری پالپی، همراهی برخی آنومالی‌های دندان‌های یا مشکلات سیستمیک حائز اهمیت است.

**کلید واژه‌ها:** ناهنجاری، دندان‌های، ریخت شناسی

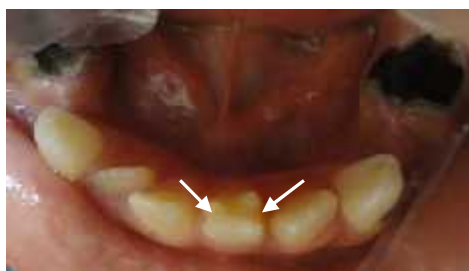وصول مقاله: ۹۰/۸/۱۷ اصلاح نهایی: ۹۰/۱۲/۱۵ پذیرش مقاله: ۹۱/۲/۵

### مقدمه:

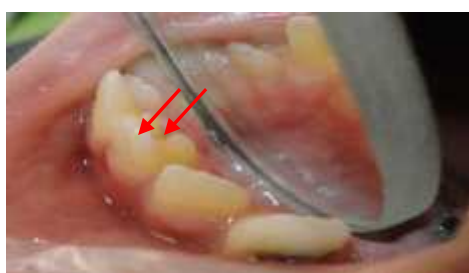تالون کاسپ یک آنومالی ادونتوژنیک ناشایع است که در مرحله‌ی تمایز مورفولوژیک تکامل دندان‌های ایجاد می‌شود. این ساختار کاسپ مانند اولین بار در سال ۱۸۹۲ توسط Mitchell مطرح شد.<sup>(۱-۳)</sup> پس از آن این ساختار کاسپ مانند را کاسپ تالون نامیدند چرا که ساختاری شبیه بال عقاب دارد.<sup>(۳-۵،۱)</sup> شیوع این آنومالی بین ۱۰-۰/۰۴ درصد گزارش شده است و مردان دو برابر زنان به آن دچار می‌شوند.<sup>(۶،۴)</sup> دندان‌های قدامی ماگزیلا و به ویژه انسیزورها لترال اکثراً درگیر می‌شوند و شیوع آن در مندیبل بسیار نادر است.<sup>(۳،۲)</sup> کاسپ تالون در دندان‌های دائمی سه برابر دندان‌های

شیری دیده می‌شود.<sup>(۷،۵)</sup> اغلب به صورت یک طرفه اتفاق می‌افتند ولی مواردی از دو طرفه بودن گزارش شده است.<sup>(۴)</sup> کاسپ تالون اکثراً در سطح پالاتال/ لینگوال دندان‌ها یافت می‌شود اما مواردی نادر از کاسپ تالون در سطح لیبال گزارش شده است.<sup>(۱)</sup> وجود ۲ کاسپ تالون روی یک دندان بسیار نادر اما محتمل است Oredugba چنین موردی را در سطح پالاتال سانترال ماگزیلا گزارش کرده است.<sup>(۴)</sup> مطالعات مختلف کاسپ تالون را به سه نوع طبقه بندی کرده‌اند: ۱- Talon: حداقل تا نصف فاصله CEJ تا لبه اینسایزال گسترش یافته باشد (۲) semi Talon تا کمتر از

نصف این فاصله گسترش پیدا کرده باشد و ۳) Trace - talon سینگوم بسیار برجسته و مشخص داشته باشد. (۱،۲،۴)

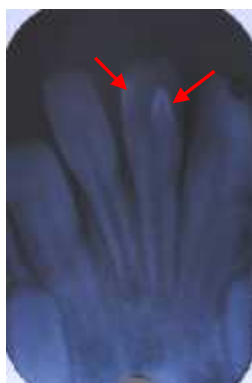


شکل ۱- نمای کلینیکی تالون کاسپ از بعد انسیزال



شکل ۲- نمای کلینیکی تالون کاسپ از سطح پروگزیمال

هیچ آنومالی مشابهی در خانواده‌ی کودک وجود نداشت. جهت بررسی وضعیت پالپ نسبت به کاسپ‌های تالون رادیوگرافی پری اپیکال از ناحیه تهیه شد و دو ساختار رادیو اپیک به شکل V معکوس در رادیوگرافی دیده شد. گسترش پالپی به داخل کاسپ تالون در رادیوگرافی قابل ردیابی نبود. (شکل ۳)



شکل ۳- نمای رادیوگرافی دندان دارای تالون کاسپ (فلش نمای V معکوس را نشان می‌دهد)

مرور مقالات نشان می‌دهد که کاسپ تالون شیوع بسیار بالاتری در ماگزیلا دارد و وجود آن در انسیزورهای مندیبل و دندان‌های اضافه بسیار نادر است. (۴،۵،۸) با توجه به مطالعه Ramalingam در سال ۲۰۱۱، تاکنون ۱۴ مورد گزارش تالون کاسپ در فک پایین داده شده است که از این میزان، ۸ مورد یک تالون کاسپ لینگوالی و ۳ مورد یک تالون کاسپ باکالی و یک مورد تالون کاسپ در باکال و لینگوال بوده‌اند. (۸) این مقاله گزارشی است نادر از وقوع ۲ تالون کاسپ در سطح لینگوال سانترال دائمی مندیبل که تا به حال گزارش نشده است.

### گزارش مورد :

پسری ۸ ساله در دی ماه ۱۳۹۰ به بخش دندانپزشکی کودکان واحد دندان پزشکی دانشگاه آزاد اسلامی تهران، به منظور انجام معاینات دهانی مراجعه کرد. از لحاظ وضعیت سلامت عمومی وضعیت طبیعی داشت و هیچ گونه سابقه ی پزشکی و دندان پزشکی قابل توجهی نداشت. معاینه داخل دهانی بیمار، پوسیدگی‌های متعدد دندانی و بهداشت دهانی ضعیف را در سیستم دندانی مختلط نشان داد. هیچ گونه سایش یا تداخل اکلوزالی در بیمار دیده نشد. اکلوزن بیمار به علت از دست دادن زود هنگام دندان‌های شیری و جابه جایی مزایالی مولر های اول دائمی متمایل به کلاس سه انگل بود. همچنین دو برآمدگی کاسپ مانند در سطح لینگوال سانترال چپ مندیبل بیمار دیده شد. این دندان از نظر تست حرارتی (تست سرما) و حساسیت به دق طبیعی بود. برآمدگی مزایالی تا بیش از نصف فاصله CEJ تا لبه اینسایزال گسترش یافته بود و طبق طبقه بندی، نوع یک کاسپ تالون محسوب شد. (۱،۲) کاسپ کوچکتر، نوع دو کاسپ تالون یا semi Talon در نظر گرفته شد. (شکل ۱ و ۲)

کاسپ تالون یا semi Talon برای برآمدگی کوتاه تر در نظر گرفته شد.

از نظر رادیوگرافی، کاسپ تالون به شکل یک ساختار V شکل یا دکمه مانند دیده می شود که در موارد مشاهده شده در مندیبل، نوک V به شکل معکوس مشاهده می گردد.<sup>(۸)</sup> در این گزارش، دو ساختار رادیوپاک به شکل V معکوس دیده شد.

کاسپ تالون از مینا و عاج تشکیل شده است و در مورد حضور یا عدم حضور پالپ در آن اختلاف نظر وجود دارد. با وجودی که هیچ گسترش پالپی در رادیوگرافی قابل ردیابی نبود، کاسپ های تالون بزرگ اغلب حاوی پالپ در نظر گرفته می شوند.<sup>(۴)</sup>

این آنومالی می تواند باعث ایجاد چندین مشکل شود. به خصوص کاسپ تالون بزرگ باعث ایجاد مشکلات زیبایی و تداخل اکلوزالی شود. پوسیدگی می تواند در شیارهای ایجاد شده توسط کاسپ تالون گسترش یابد و حتی باعث درگیری پالپ موجود در کاسپ تالون بزرگ شود.<sup>(۱،۴،۷)</sup>

طرح درمان بر اساس شکل و اندازه کاسپ تالون و مشکلات همراه آن متفاوت است. کاسپ های کوچک ممکن است تنها نیاز به نظارت داشته باشند.<sup>(۸)</sup> اگر شیار عمیقی همراه کاسپ تالون باشد، سیل کردن آن با فیشور سیلانت ضرورت پیدا می کند. در صورتی که پالپ کاسپ تالون درگیر شده باشد، انجام درمان ریشه غیر قابل اجتناب است.<sup>(۱،۴،۱۰)</sup>

در صورتی که در شیارهای همراه تالون کاسپ، پوسیدگی ایجاد شده باشد، برداشت پوسیدگی و درمان ترمیمی اندیکاسیون پیدا می کند.<sup>(۸)</sup> در مواردی که این کاسپ ها به قدری بزرگ باشند که باعث ایجاد تداخلات اکلوزالی شوند، کاستن دوره ای از اندازه کاسپ با فواصل ۶-۸ هفته به منظور اجازه دادن به رسوب عاج ترمیمی و عدم ایجاد اکسپوژر پالپی، درمان انتخابی است. همچنین برای کاستن از حساسیت عاجی در اثر اکسپوژر عاج به دنبال این نوع درمان، فلوراید تراپی موضعی انجام می شود. در صورتی که اکسپوژر پالپ در دندان بالغ ایجاد شود، درمان اندو درمان انتخابی است و در شرایطی که پالپ در دندان نابالغ اکسپوژر شود، درمان پالپوتومی با هیدروکسید کلسیم انجام می شود. اخیرا با معرفی MTA به عنوان ماده

وجود کاسپ های تالون هیچ گونه ناراحتی برای کودک ایجاد نکرده بود و هیچ تاثیر منفی روی صحبت کردن و بلع به علت تداخل با عملکرد زبان ایجاد نکرده بود. به منظور پیش گیری از پوسیدگی، شیارهای مرتبط با کاسپ های تالون توسط فیشورسیلانت مسدود شد. با توجه به وجود پوسیدگی های متعدد در بیمار، توصیه های مربوط به نحوه رعایت بهداشت دهان و نیز رژیم غذایی مناسب و غیر پوسیدگی زا به بیمار و والدینش توصیه شد و بیمار تحت پیگیری قرار گرفت و با توجه به مستعد بودن بیمار جهت پوسیدگی های دندان، زمان پیگیری ۳ ماه در نظر گرفته شد و در جلسه پیگیری ۳ ماهه و ۶ ماهه، وضعیت شیارهای مسدود شده مناسب بود و اثری از پوسیدگی دیده نشد.

#### بحث:

تاکنون هیچ موردی از دندان های مندیبل با کاسپ تالون متعدد در مقالات گزارش نشده است. در کل میزان گزارش های کاسپ های تالون در فک بالا بسیار بیشتر است. یک مورد نادر از وجود دو کاسپ تالون در پالاتال انسیزور ماگزایلا گزارش شده است.<sup>(۴)</sup> کاسپ تالون اغلب به صورت یک طرفه دیده می شود و در مورد این گزارش نیز همین گونه بود.<sup>(۴،۶)</sup>

یافته های این گزارش در راستای گزارشات قبلی مبنی بر بالاتر بودن شیوع این آنومالی در جنس مذکر بود.<sup>(۱،۸،۹)</sup>

ایتولوژی این آنومالی هنوز به طور کامل مشخص نشده است ولی هم عوامل ژنتیکی و هم عوامل محیطی را در آن دخیل می دانند.<sup>(۴)</sup> کاسپ تالون اکثرا به عنوان یک یافته مجزا دیده می شود اما هم چنین ممکن است همراه با آنومالی های دندان، دیگر همچون انسیزورهای peg shaped ماگزایلا، ژمیناسیون، فیوژن، ادونتوم و مزیدونس دیده شود.<sup>(۱)</sup>

از جمله شرایط systemic همراه با کاسپ تالون می توان به سندرم Mohr، سندرم starge-weber و incontinenta pigmenti اشاره کرد.<sup>(۷)</sup> مشابه اکثر گزارشات قبلی، هیچ مشکل پزشکی مرتبط با آنومالی در بیمار یافت نشد. در بیمار ما تشخیص نوع ۱ کاسپ تالون برای برآمدگی بلندتر و نوع ۲

شیارهای مرتبط با کاسپ، کلیه شیارها به وسیله فیشرسیلانت، مسدود شدند.

#### نتیجه گیری:

تشخیص زودهنگام کاسپ تالون به منظور پیشگیری از بروز مشکلات بعدی ضرورت دارد. گرفتن تاریخچه دقیق پزشکی و خانوادگی به منظور بررسی مشکلات سیستمیک همراه، در مواجهه با هر نوع آنومالی دندانی اهمیت دارد.

پوشاننده پالپ، گزارشاتی از درمان تالون کاسپ با این ماده منتشر شده است. MTA<sup>(۱۱)</sup> نسبت به هیدروکسید کلسیم نتایج قابل پیش‌بینی‌تری دارد و منجر به تشکیل پل عاجی مطلوب‌تری می‌شود.

این آنومالی گاهی باعث جا به جایی دندان‌های مجاور یا مقابل و به هم ریختن اکلوزن می‌شود که در این صورت، درمان ارتودنسی جامع انجام می‌شود.<sup>(۸)</sup>

بیمار مطرح شده در این گزارش، هیچ کدام از مشکلات فوق را نداشت و تنها به خاطر وجود خطر پوسیدگی دندانی در

\*\*\*\*\*

#### References:

- 1- Balcioglu HA, Keklikoglu N, Kokten G. Talon cusp: A Morphological Dental Anomaly. Rom J Morphol Embryol. 2011;52(1):179-81.
- 2- Nadkarni UM, Munshi A, Damle SG. Unusual Presentation of Talon Cusp: Two Reports. Int J Paediatr Dent. Int J Paediatr Dent. 2002 Sep;12(5):332-5.
- 3- Nuvvula S, Pavuluri C, Mohapatra A, Nirmala SV. Atypical Presentation of Bilateral Supplemental Maxillary Central incisors with Unusual Talon Cusp. J Indian Soc Pedod Prev Dent 2011 Apr;29(2):149-54.
- 4- Oredugba FA. Mandibular Facial Talon Cusp: Case Report. BMC Oral Health .2005 Dec 8;5:9.
- 5- Rao PK, Mascarenhas R, Shetty SR. Facial Talon in Mandibular Incisor: An Unusual Occurrence. Dent Res J (Isfahan ) 2011 Oct;8(4):229-31.
- 6- Sarraf-Shirazi A, Rezaiefar M, Forghani M. A Rare Case of Siblings. Braz Dent J. 2010;21(5):463-6
- 7- Tulunoglu O, Cankala DU, Ozdemir RC. Talon's Cusp: Report of Four Unusual Cases. J Indian Soc Pedod Prev Dent .2007 Mar;25(1):52-5.
- 8- Ramalingam K, Gajula P. Mandibular Talon Cusp: A 9.Rare Presentation with the Lkiterature Review. J Nat Sci Biol Med. 2011 Jul;2(2):225-8.
- 9- Mays S. Talon Cusp in a Primary Lateral Incisor From A Medieval Child. Int J Paediatr Dent .2005 Jan;15(1):6
- 10- Nagaveni NB, Umashanikara KV, Vidyullatha BG, Sreedevi S, Radhika NB. Permanent Mandibular Incisor with Multiple Anomalies - Report of a rare clinical case. Braz Dent J. 2011;22(4):346-50.
- 10- Shetty P, Xavier AM. Management of a Talon Cusp Using Mineral Trioxide Aggregate. Int Endod J. 2011 Nov;44(11):1061-8.